CBR
Colégio Brasileiro de Radiologia
e Diagnóstico por Imagem

EXAME DE SUFICIÊNCIA PARA CONCESSÃO DO TÍTULO DE ESPECIALISTA

RADIOLOGIA E DIAGNÓSTICO POR IMAGEM (Teórico-Prática)

PROVA A

LEIA COM ATENÇÃO AS SEGUINTES INSTRUÇÕES

1. Este caderno constitui-se das questões da **Prova Teórico-Prática**, de natureza eliminatória, e é composto por 60 questões.
2. Use o rascunho da **Folha de Respostas** reproduzido ao final deste caderno.
3. Ao receber a **Folha de Respostas** da **Prova Teórico-Prática**:
   - Confira seus dados e o cargo / curso.
   - Assine, **A TINTA**, no espaço próprio indicado.
4. **ATENÇÃO**: transcreva no espaço apropriado da sua **FOLHA DE RESPOSTAS** da Prova Teórico-Prática, com sua caligrafia usual, mantendo as letras maiúsculas e minúsculas, desconsiderando aspas e autoria, a seguinte frase:

   "Quem olha para fora sonha, quem olha para dentro desperta." Carl Jung

ATENÇÃO:
FOLHA DE RESPOSTAS SEM ASSINATURA NÃO TEM VALIDADE.

5. Ao transferir as respostas para a **Folha de Respostas** da **Prova Teórico-Prática**:



   - use apenas caneta esferográfica azul ou preta;
   - preencha, sem forçar o papel, toda a área reservada à letra correspondente à resposta solicitada em cada questão;
   - assinale somente **uma** alternativa em cada questão.

   Sua resposta **NÃO** será computada se houver marcação de mais de uma alternativa, questões não assinaladas ou rasuras.

Não deverá ser feita nenhuma marca fora do campo reservado às respostas ou à assinatura, pois qualquer marca poderá ser lida pelas leitoras ópticas, prejudicando o desempenho do candidato, sob sua inteira responsabilidade.

NÃO DEIXE NENHUMA QUESTÃO SEM RESPOSTA.
A **Folha de Respostas** não deve ser dobrada, amassada ou rasurada.

Conforme Edital, o candidato só poderá se retirar definitivamente do local de realização da prova após 1 hora e 45 minutos, contada do seu início. Durante a aplicação do exame, o candidato não poderá, sob pena de eliminação: 1) realizar qualquer espécie de consulta ou comunicar-se com outros candidatos durante o período das provas; 2) portar caneta de material não transparente, lapiseira, borrachas, livros, manuais, impressos, anotações e quaisquer dispositivos eletrônicos, tais como: máquinas calculadoras, agendas eletrônicas, telefones celulares, *smartphones*, *tablets*, gravadores, alarmes de qualquer espécie, fones de ouvido ou transmissor, gravador ou receptor de dados, imagens, vídeos e mensagens; 3) utilizar óculos escuros e artigos de chapelaria, tais como: bonés, chapéu, viseira, gorro ou similares; 4) portar armas de qualquer espécie, ainda que detenha autorização para o respectivo porte. Os últimos três candidatos da sala onde está sendo realizada a prova deverão sair juntos, obrigatoriamente. Em hipótese alguma, haverá substituição da Folha de Respostas por erro do(a) candidato(a).

Os gabaritos da Prova Teórico-Prática serão divulgados no endereço eletrônico <www.cbr.org.br>, no dia 11 de outubro de 2018, a partir de 12h.

DURAÇÃO MÁXIMA DA PROVA: 3 (três) horas e 30 (trinta) minutos

FUNDEP
Gestão de Concursos

PROVA TEÓRICO-PRÁTICA

QUESTÃO 1

Considere que um paciente, sexo feminino, 30 anos de idade, apresenta dor e abaulamento cervical alto, mediano, há 4 dias.

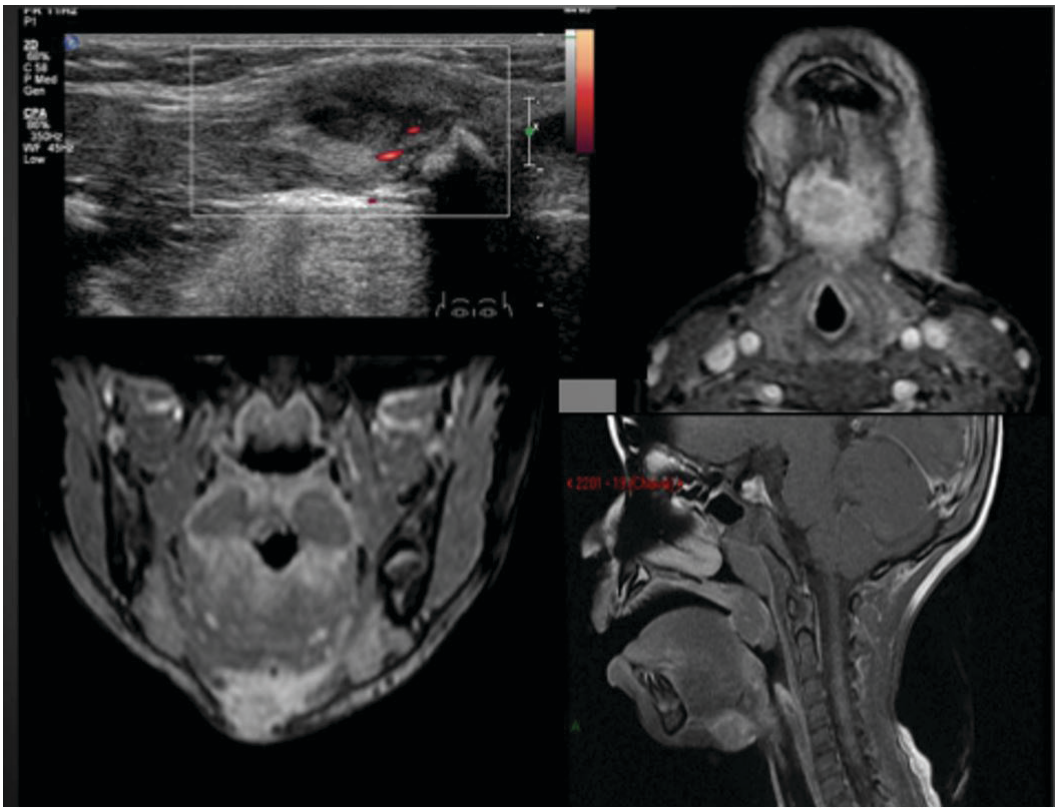

Qual é o diagnóstico mais provável?

A) Linfadenite submandibular.

B) Abscesso cervical.

C) Cisto branquial infectado.

D) Cisto do ducto tireoglosso infectado.

E) Carcinoma epidermoide do assoalho bucal.

QUESTÃO 2

Considere que um paciente, 64 anos de idade, sexo masculino, tabagista, apresenta nódulos parotídeos bilaterais. O aspecto de ambos é semelhante tanto na USG como na RM com permeabilidade, conforme figuras a seguir.

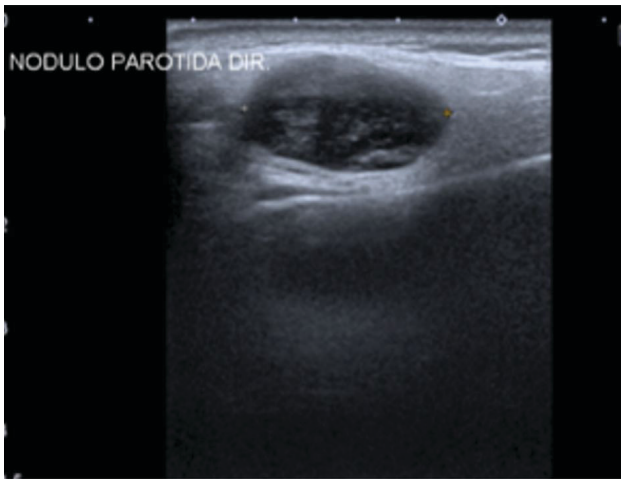

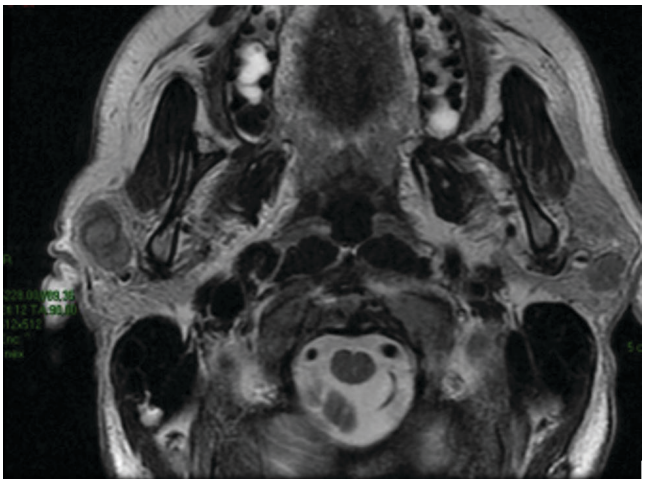

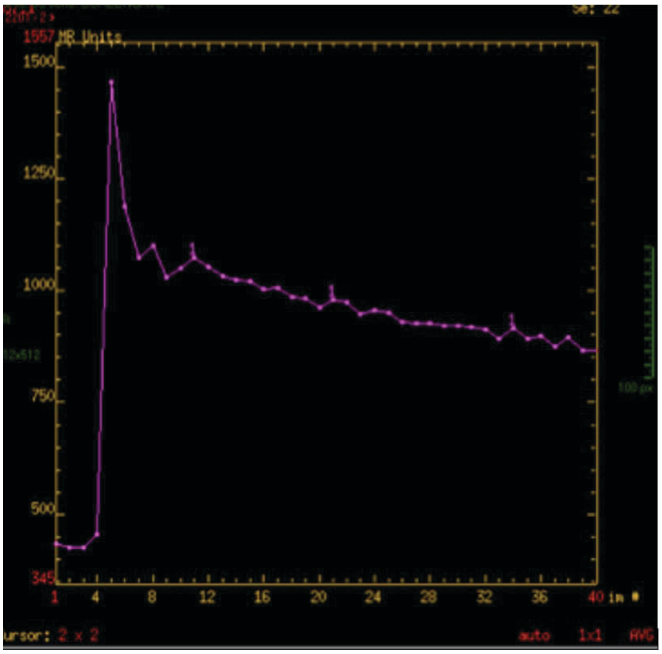

O diagnóstico mais provável é

A) adenoma pleomórfico.

B) tumor de Warthin.

C) metástase de neoplasia de pele.

D) linfoma.

E) carcinoma adenoide cístico.

QUESTÃO 3

Analise o caso clínico a seguir:

Considere uma criança de 1 ano e 1 mês de idade, sexo masculino, com redução da acuidade visual bilateral, maior à esquerda, notada pela mãe há 4 meses. Realizada RM de órbitas.

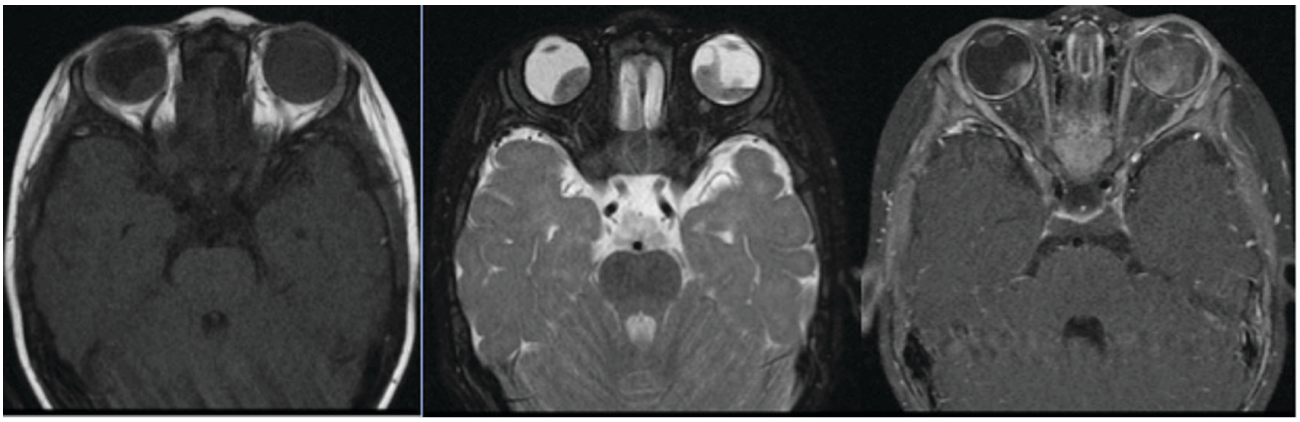

Qual a hipótese diagnóstica mais provável?

A) Melanoma ocular.

B) Retinoblastoma.

C) Descolamento de retina hemorrágico.

D) Trauma antigo com hemorragia vítrea.

E) Uveíte bilateral.

QUESTÃO 4

Considere que um paciente de 48 anos de idade, sexo feminino, com história de neoplasia de laringe há 3 anos, submetida a radioterapia, vem fazer TC de pescoço para controle evolutivo anual.

O exame mais recente (terceira imagem, da esquerda para a direita), em relação aos anteriores, evidencia sinais de

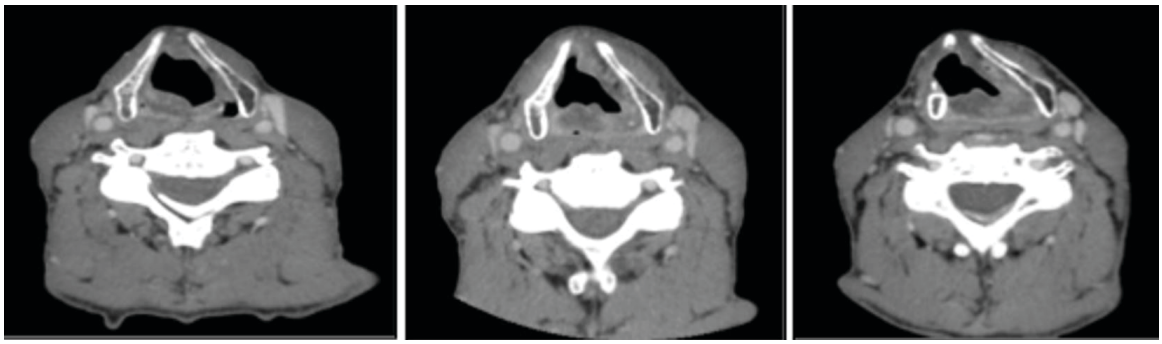

A) recidiva da neoplasia, com erosão da cartilagem tireoide.

B) persistência da neoplasia, com erosão da cartilagem tireoide.

C) condrorradionecrose, sem indícios de recidiva.

D) osteomielite, com processo inflamatório laríngeo.

E) condromalácia da cartilagem tireoide.

QUESTÃO 5

Considere que um paciente, 35 anos de idade, sexo masculino, apresentando alteração do equilíbrio, perda auditiva à direita e cefaleia há anos, procurou o serviço para investigação do quadro clínico.

As imagens a seguir mostram lesão expansiva à direita, cuja hipótese diagnóstica mais provável é

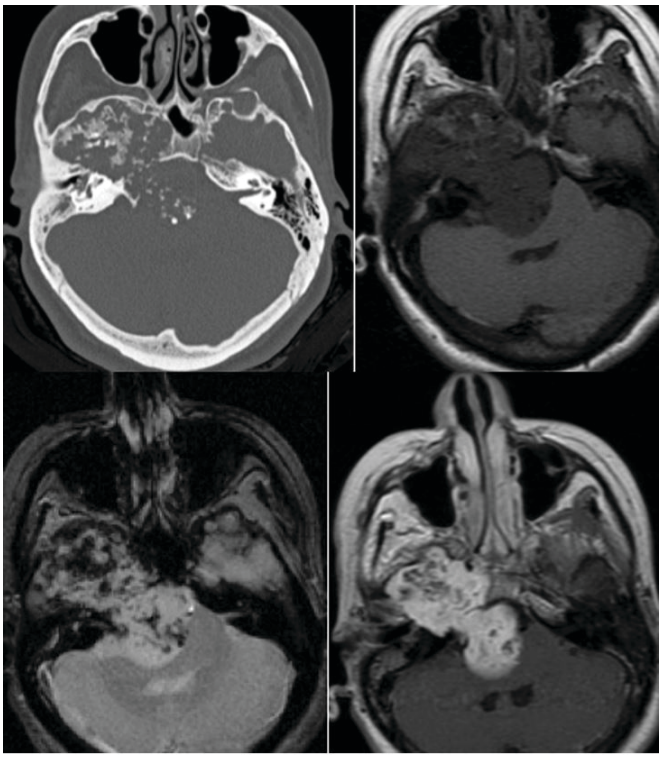

A) schwannoma.
B) cordoma.
C) condrossarcoma.
D) metástase de neoplasia de tireoide.
E) plasmocitoma.

QUESTÃO 6

Com base no exame apresentado a seguir, assinale a alternativa correta.

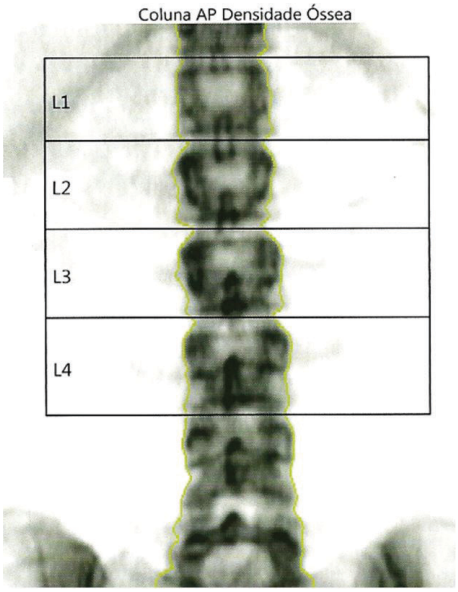

A) A nomeação das vértebras está correta.
B) Paciente possui vértebra de transição lombossacra.
C) A nomeação das vértebras está incorreta e a análise deve ser feita para baixo.
D) O exame subsequente deve ser analisado do mesmo modo que o atual para não comprometer a comparação.
E) Deve-se solicitar uma radiografia da coluna inteira para adequada nomeação das vértebras.

QUESTÃO 7

Analise o exame apresentado a seguir.

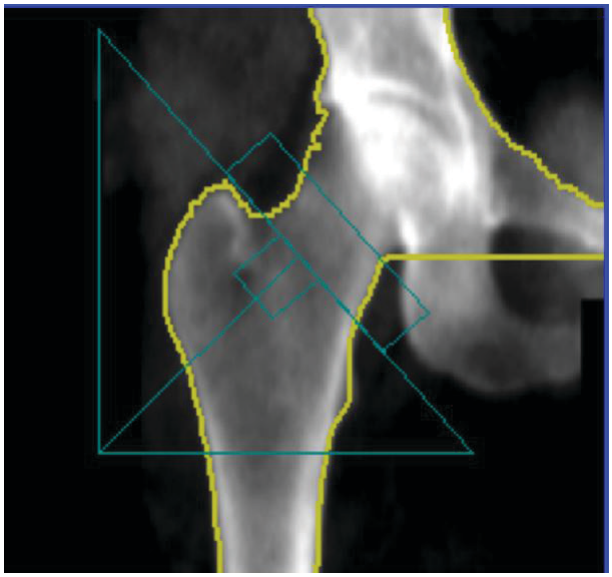

Baseado nas informações apresentadas, qual é a conduta mais adequada?

A) Realizar a aquisição do antebraço e não liberar o fêmur.

B) Adquirir o fêmur contralateral e liberar junto com a coluna lombar.

C) Considerar o exame adequado e liberar junto com a coluna lombar.

D) Liberar apenas os dois fêmures no mesmo laudo sem a coluna lombar.

E) Liberar a coluna, fêmures e antebraço no laudo.

QUESTÃO 8

Em relação ao padrão espectral apresentado na imagem a seguir, pode-se afirmar que se trata de

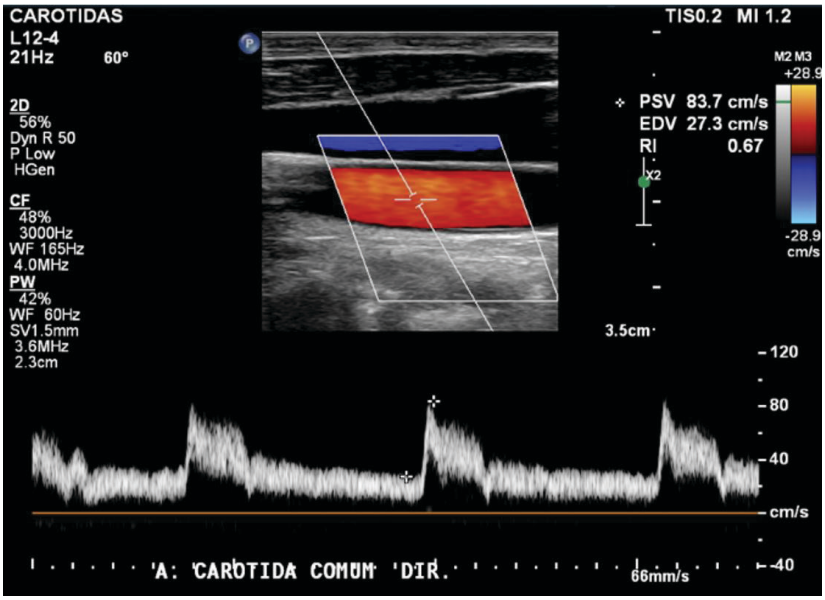

A) padrão arterial com fluxo laminar de baixa resistência.

B) padrão arterial com fluxo laminar de alta resistência.

C) padrão arterial trifásico com fluxo laminar de alta resistência.

D) padrão arterial com fluxo turbilhonado de baixa resistência.

E) padrão arterial com fluxo turbilhonado de alta resistência.

QUESTÃO 9

Considerando a síndrome do roubo da subclávia, assinale a alternativa correta sobre o sentido do fluxo nas respectivas artérias.

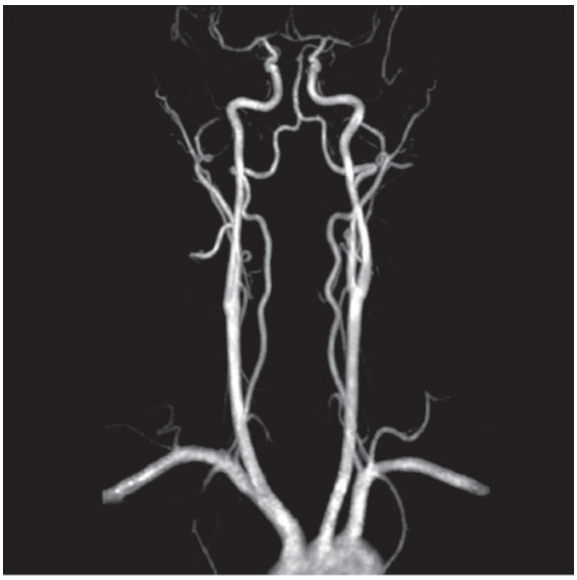

A) Tronco braquiocefálico: fluxo anterógrado; subclávia direita: fluxo retrógrado; vertebral direita: fluxo anterógrado; carótida comum direita: fluxo anterógrado; carótida comum esquerda: fluxo anterógrado; vertebral esquerda: fluxo anterógrado; subclávia esquerda: fluxo anterógrado.

B) Tronco braquiocefálico: fluxo anterógrado; subclávia direita: fluxo anterógrado; vertebral direita: fluxo anterógrado; carótida comum direita: fluxo anterógrado; carótida comum esquerda: fluxo anterógrado; vertebral esquerda: fluxo retrógrado; subclávia esquerda: ocluída proximalmente, com fluxo anterógrado nos demais segmentos.

C) Tronco braquiocefálico: fluxo anterógrado; subclávia direita: ocluída proximalmente com fluxo retrógrado nos demais segmentos; vertebral direita: fluxo retrógrado; carótida comum direita: fluxo anterógrado; carótida comum esquerda: fluxo anterógrado; vertebral esquerda: fluxo anterógrado; subclávia esquerda: fluxo anterógrado.

D) Tronco braquiocefálico: fluxo anterógrado; subclávia direita: fluxo anterógrado; vertebral direita: fluxo anterógrado; carótida comum direita: fluxo anterógrado; carótida comum esquerda: fluxo retrógrado; vertebral esquerda: fluxo anterógrado; subclávia esquerda com fluxo anterógrado.

E) Tronco braquiocefálico: fluxo anterógrado; subclávia direita: fluxo anterógrado; vertebral direita: fluxo anterógrado; carótida comum direita: fluxo anterógrado; carótida comum esquerda: fluxo anterógrado; vertebral esquerda: fluxo retrógrado; subclávia esquerda: ocluída proximalmente, com fluxo retrógrado nos demais segmentos.

QUESTÃO 10

Assinale a alternativa que melhor caracteriza as calcificações apresentadas nas imagens de uma paciente com implante de silicone.

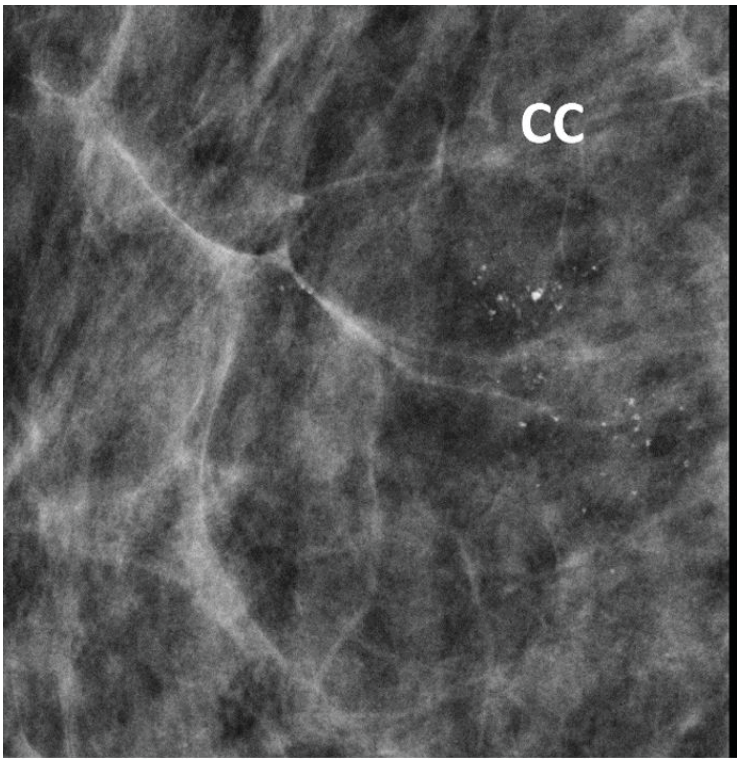

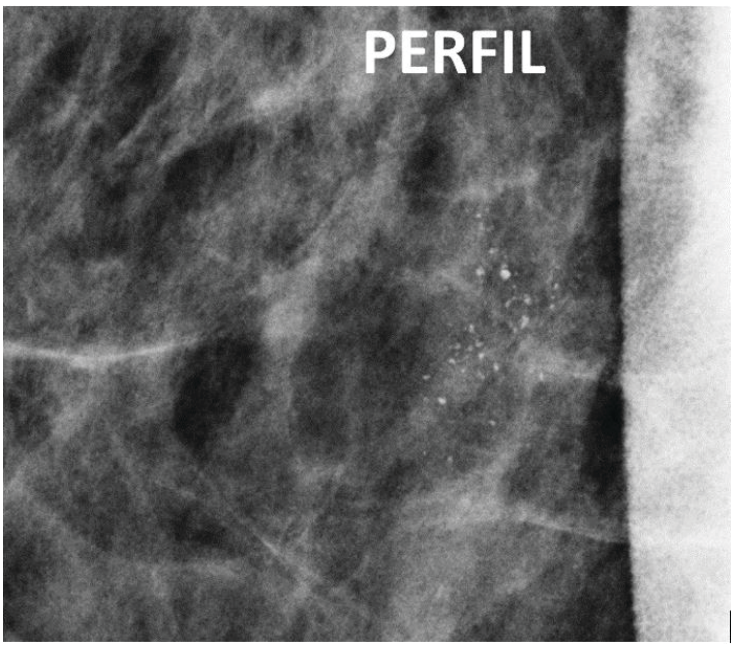

A) Calcificações puntiformes agrupadas, categoria 3 pelo ACR BI-RADS®.
B) Calcificações pleomórficas agrupadas, categoria 4b pelo ACR BI-RADS®.
C) Calcificações em “leite de cálcio” incístico, categoria 2 pelo ACR BI-RADS®.
D) Calcificações distróficas relacionadas a esteatonecrose, categoria 2 pelo ACR BI-RADS®.
E) Calcificações distróficas relacionadas à cápsula fibrosa do implante, categoria 2 pelo ACR BI-RADS®.

QUESTÃO 11

Em relação ao achado mais suspeito das incidências apresentadas no exame a seguir, assinale a alternativa mais apropriada.

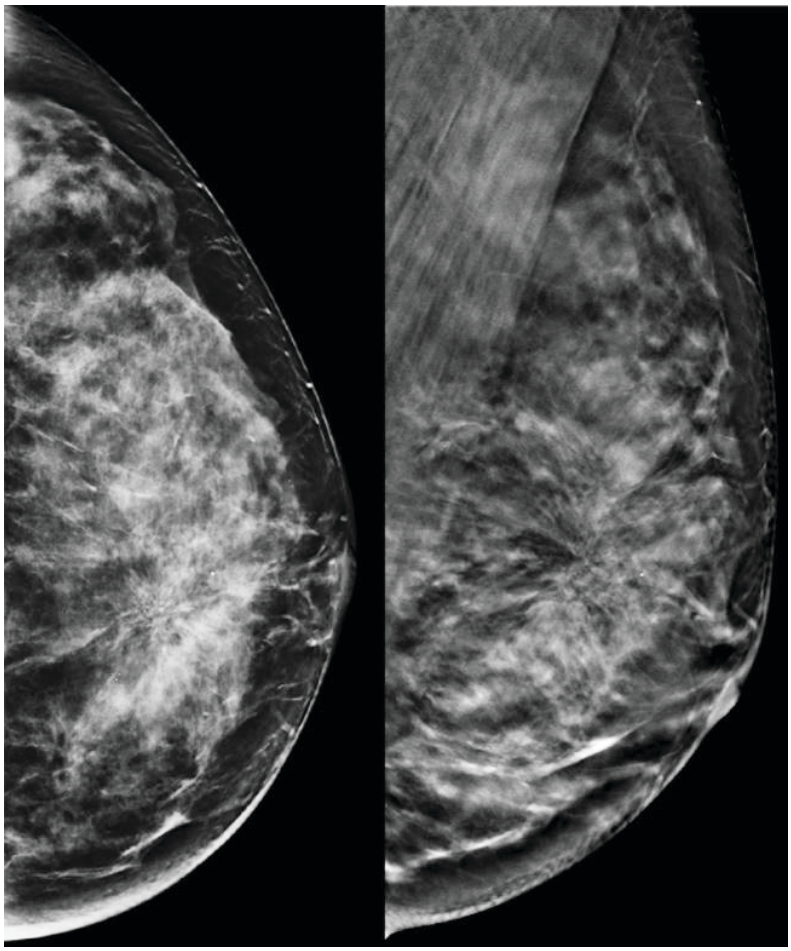

A) Está comumente relacionado a carcinomas mamários invasivos de alto grau, receptores triplo-negativos.
B) A categoria mais apropriada pelo ACR BI-RADS® é a 3.
C) Está comumente relacionado a carcinomas mamários invasivos luminais A ou B.
D) O próximo passo é a ultrassonografia complementar para melhor caracterizar o achado em questão.
E) A hiperplasia ductal atípica é o diagnóstico mais provável.

QUESTÃO 12

As imagens apresentadas a seguir representam a mamografia de ultrassonografia de uma mesma lesão.

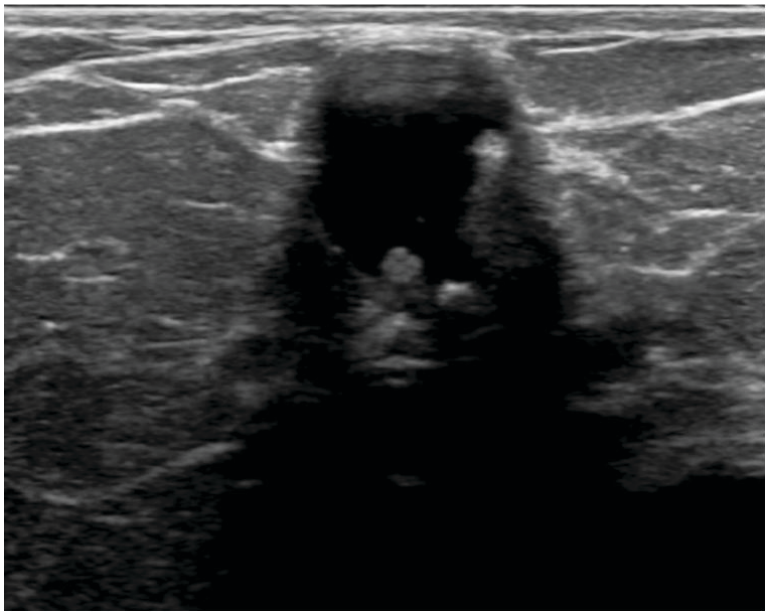

Considerando essa mamografia, assinale a alternativa correta.

A) A biópsia deve ser indicada por se tratar de um nódulo complexo sólido-cístico.

B) Trata-se de um achado benigno.

C) O achado ultrassonográfico deve prevalecer na avaliação final por ser mais suspeito.

D) É um achado comum nos carcinomas mucinosos devido ao aspecto cístico.

E) Esse achado está comumente associado a fluxo papilar sanguinolento.

QUESTÃO 13

Em relação às calcificações apresentadas nas incidências mamográficas a seguir, assinale a alternativa correta.

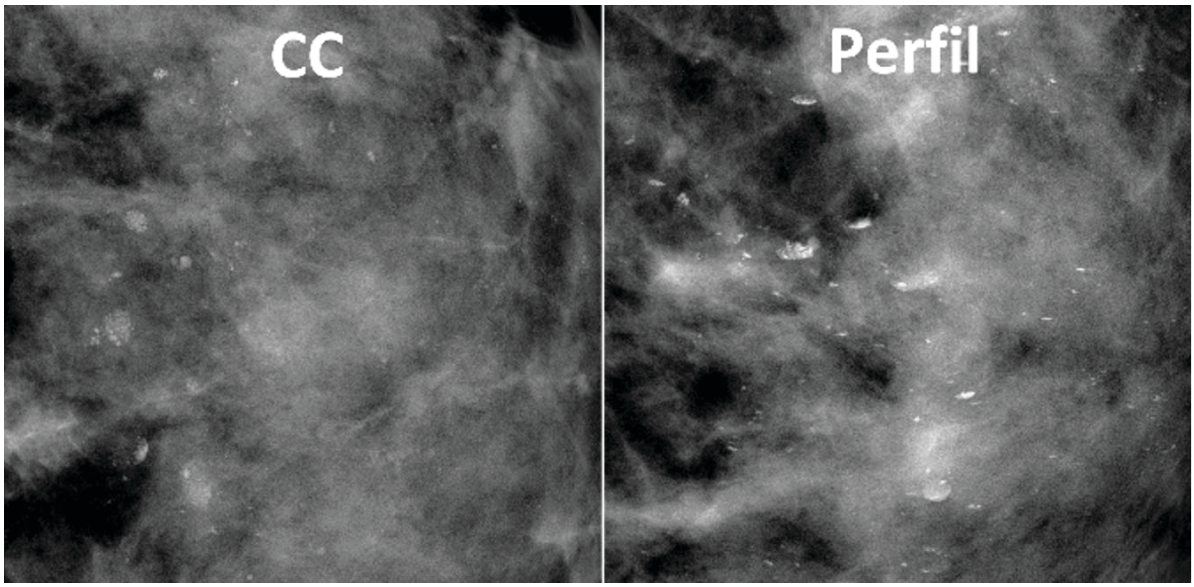

A) Estão mais comumente relacionadas aos carcinomas mamários invasivos.

B) Estão mais comumente relacionadas aos carcinomas ductais *in situ*.

C) Representa um achado comum dos carcinomas lobulares *in situ*.

D) Representam um achado benigno.

E) O controle evolutivo por mamografia em 6 meses é a conduta de escolha.

QUESTÃO 14

Em relação às lesões apresentadas nestas imagens de ressonância magnética das mamas, assinale a alternativa correta.

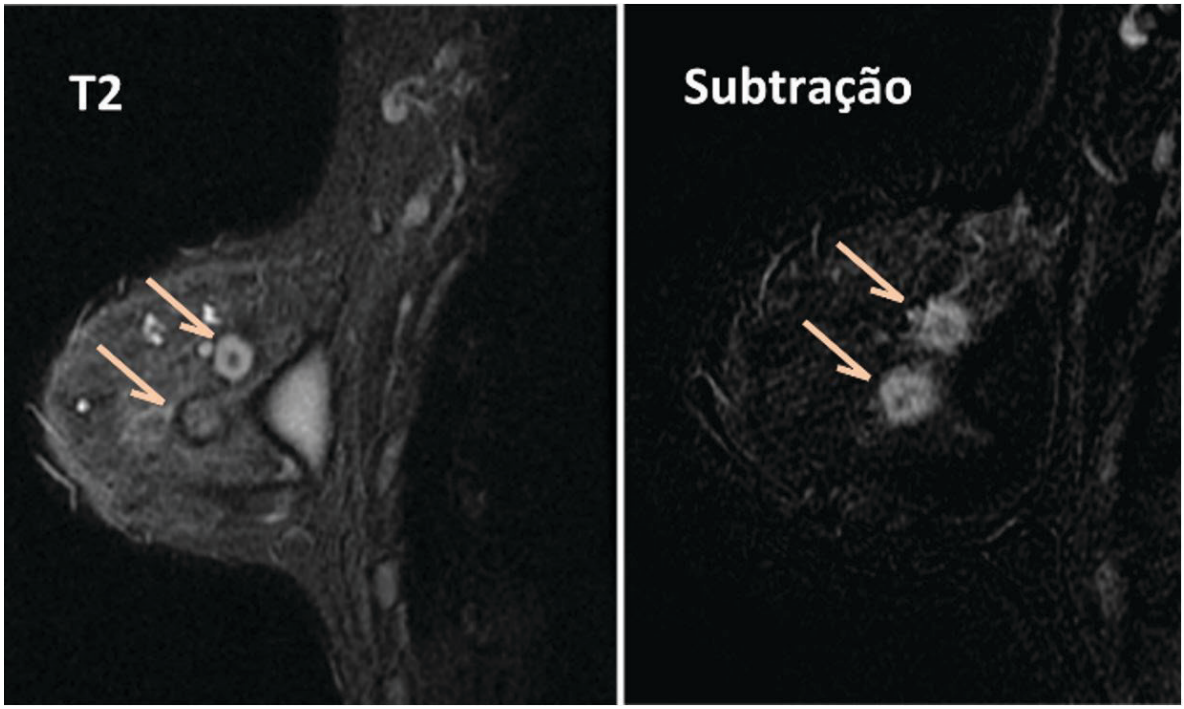

A) O alto sinal em T2 sugere cistos de aspecto benigno.

B) A curva dinâmica de realce é fundamental para definir a conduta dessas lesões.

C) A morfologia e o padrão de realce sugerem alteração suspeita para malignidade.

D) O controle evolutivo em 6 meses é a conduta de escolha devido ao alto sinal em T2.

E) Casos esses achados apresentem calcificações grosseiras na mamografia, a categoria final pelo ACR BI-RADS® é a 2.

QUESTÃO 15

Na figura a seguir, identifica-se uma tomografia computadorizada da coxa de um paciente com osteomielite bacteriana.

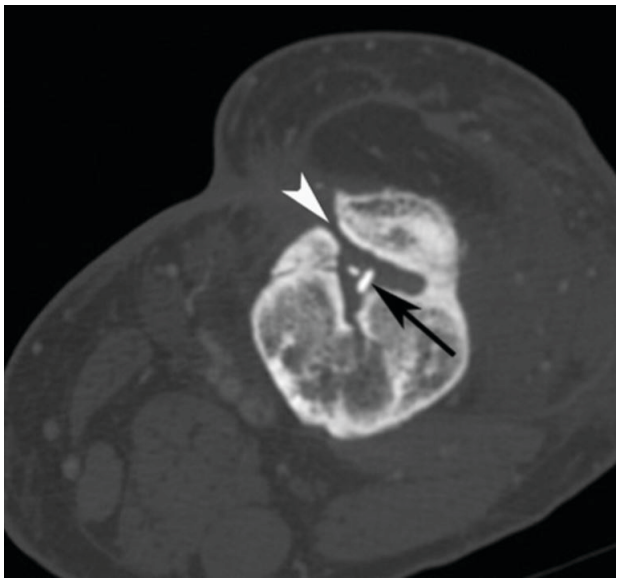

Em relação a essa imagem e à doença, pode-se afirmar:

A) Acomete principalmente pacientes idosos do sexo feminino.

B) Na fase inicial da osteomielite, já é possível identificar alterações ósseas radiográficas nos primeiros 5 dias.

C) Na imagem, destaca-se a presença de sequestro ósseo e cloaca que é consistente com doença crônica.

D) As setas da imagem apontam um abscesso em atividade e reação periosteal interrompida.

E) A ressonância magnética apresenta papel limitado na osteomielite nas fases aguda e crônica, não sendo indicada.

QUESTÃO 16

Paciente de 18 anos de idade, praticante de futebol, vítima de trauma rotacional, chega a emergências com sinais clássicos de instabilidade anterior (teste da gaveta anterior positiva). Submetido a RM, que confirma ruptura do ligamento cruzado anterior. Durante o exame também se identifica lesão do corno posterior do menisco medial (indicado pela seta).

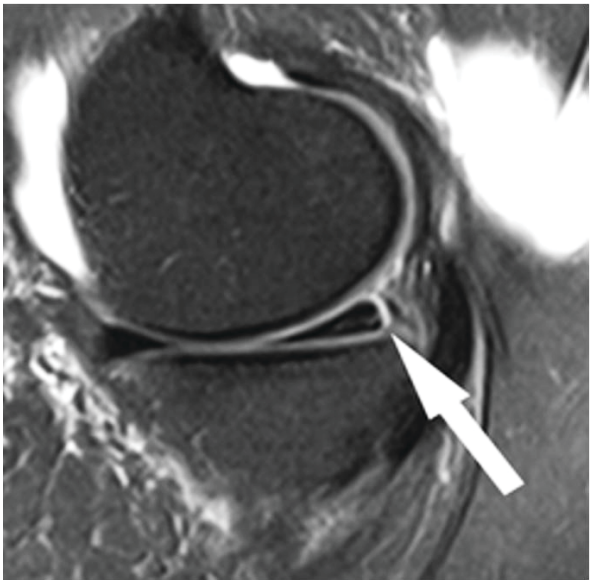

Como deve ser classificada essa lesão?

A) Ruptura radial do corno posterior.

B) Ruptura da raiz meniscal posterior.

C) Dissociação meniscocapsular (*ramp lesion*).

D) Dissociação corpo-corno posterior.

E) Ruptura em alça de balde.

QUESTÃO 17

A figura a seguir ilustra o caso de um paciente submetido a artrorressonância do ombro direito por instabilidade multidirecional.

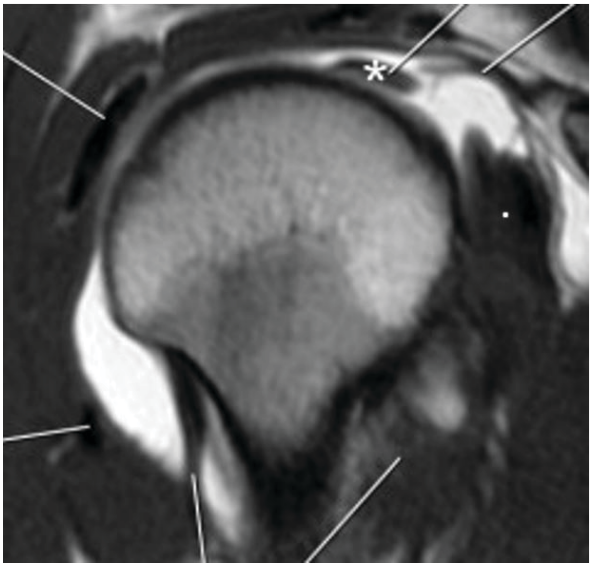

Assinale a alternativa que identifica corretamente a estrutura destacada pelo asterisco.

A) Tendão do supraespinhal.
B) Ligamento glenoumeral superior.
C) Fibrocartilagem do lábio da glenoide.
D) Tendão do cabo longo do bíceps.
E) Ligamento coracoumeral.

QUESTÃO 18

Considere um paciente, 35 anos de idade, com dor crônica no punho após trauma antigo. Submetido a estudo artrográfico com administração do meio de contraste no compartimento radiocarpal.

Analisando a imagem anterior, pode-se afirmar:

A) O estudo está dentro dos padrões da normalidade.
B) Há lesão do ligamento escafosemilunar.
C) Há lesão do ligamento lunopiramidal.
D) Há lesão da fibrocartilagem triangular.
E) Há instabilidade dorsal do carpo.

QUESTÃO 19

Considere um paciente com quadro de dor no quadril direito. Foi submetido a radiografia simples, conforme demonstrado na imagem a seguir.

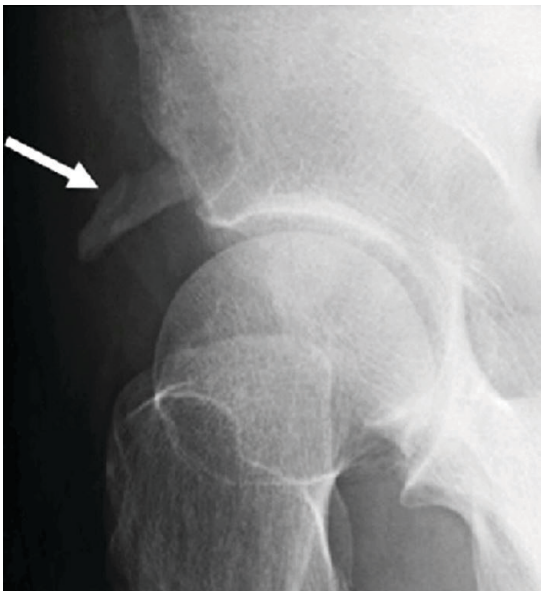

Considerando a estrutura sinalizada pela seta, qual estrutura demonstra proliferação óssea em sua topografia?

A) Trato iliotibial.

B) Origem do tendão do reto femoral.

C) Ligamento redondo.

D) Fibrocartilagem do labrum acetabular.

E) Tendão do glúteo mínimo.

QUESTÃO 20

O padrão de reação periosteal pode trazer importantes informações sobre a natureza da lesão subjacente.
A área indicada pela seta na imagem a seguir exemplifica qual tipo de reação periosteal ?

A) Espiculada.
B) Sólida.
C) Em raios de sol.
D) Triângulo de Codman.
E) Casca de cebola.

QUESTÃO 21

Considere um paciente, sexo masculino, 32 anos de idade, vítima de trauma automobilístico, em estado comatoso. Realizou TC de crânio sem contraste e RM do encéfalo.

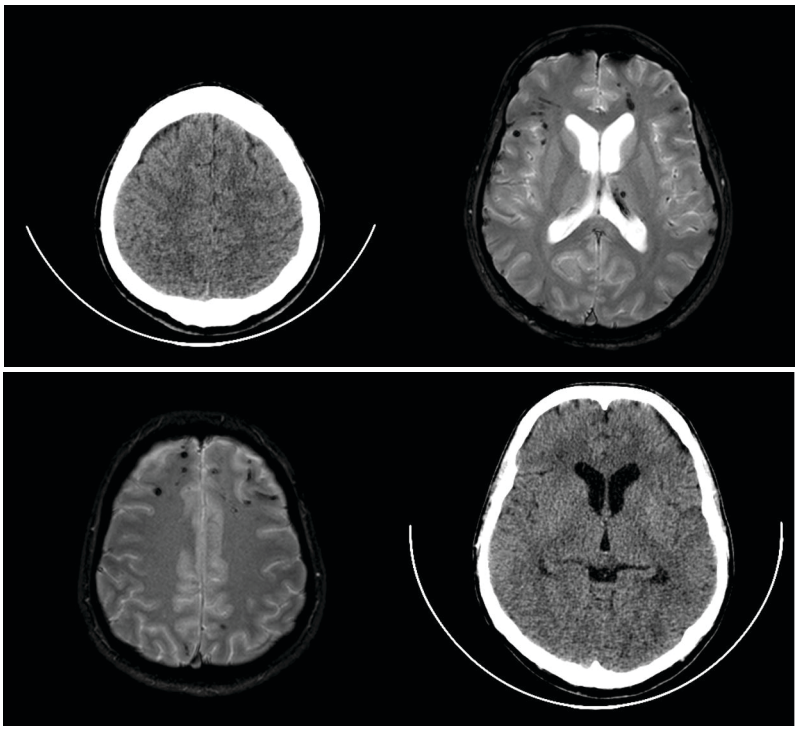

Sobre o quadro exemplificado nas imagens anteriores, assinale a alternativa correta.

A) A localização das lesões favorece a possibilidade de contusões hemorrágicas por trauma direto.

B) As alterações na RM sugerem focos hemorrágicos de natureza hipertensiva, possivelmente por alteração hemodinâmica secundária ao trauma.

C) As alterações vistas à RM, na ausência de correlação tomográfica, favorecem a possibilidade de uma condição pré-existente, não relacionada ao trauma, como angiopatia amiloide.

D) A localização das micro-hemorragias, diante do contexto clínico, sugere lesões por cisalhamento de fibras axonais resultantes de forças de aceleração / desaceleração.

E) A ausência de lesões no tronco encefálico exclui a possibilidade de lesão axonal difusa nesse caso.

QUESTÃO 22

Considere uma criança, sexo masculino, 9 anos de idade, submetida a TC e RM de crânio por cefaleia, náuseas e vômitos. Analise as imagens a seguir.

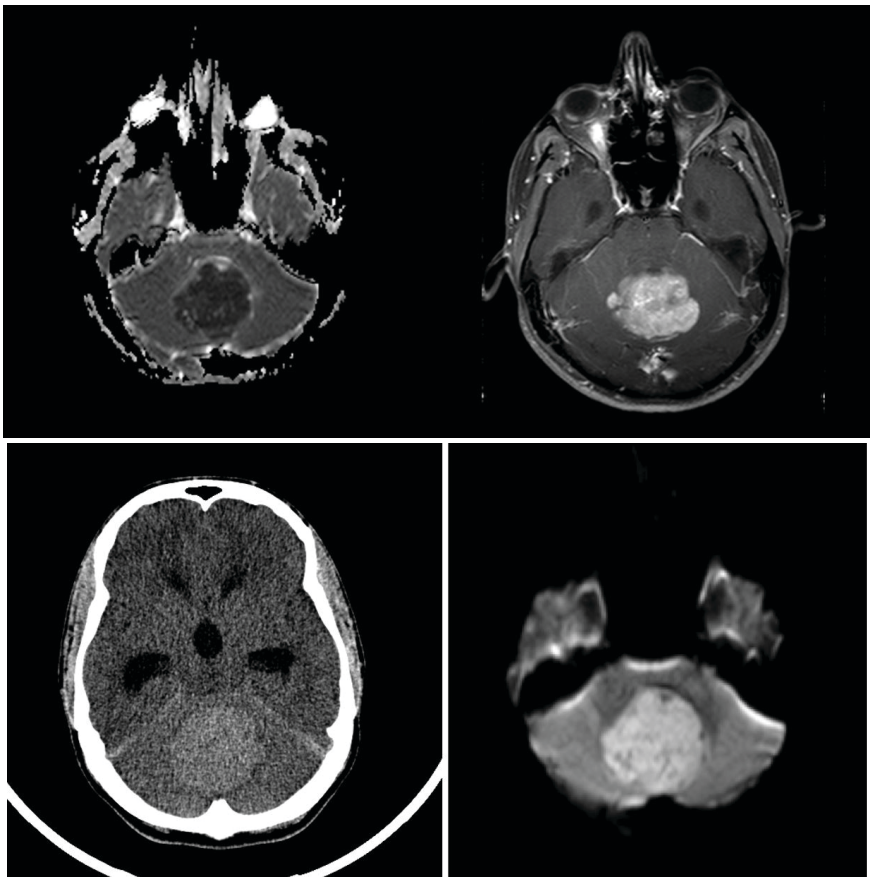

Tendo em vista as imagens apresentadas, assinale a alternativa correta.

A) A presença de restrição à difusão favorece a possibilidade de lesão inflamatória / infecciosa, particularmente a de um abscesso bacteriano.

B) A hiperatenuação na TC sugere lesão hemorrágica, favorecendo a possibilidade de um ependimoma.

C) A localização na fossa posterior torna mais provável a possibilidade de uma lesão secundária (metástase).

D) A restrição à difusão sugere lesão hipercelular, favorecendo a possibilidade de um meduloblastoma nessa localização.

E) O realce pelo meio de contraste é sugestivo de uma neoplasia glial primária de alto grau (glioblastoma multiforme).

QUESTÃO 23

Considere um paciente, sexo feminino, 37 anos de idade, submetida a RM do encéfalo por cefaleia e hemiparesia direita. Considerando-se o aspecto de imagem, qual é a hipótese diagnóstica pertinente e a melhor conduta, respectivamente?

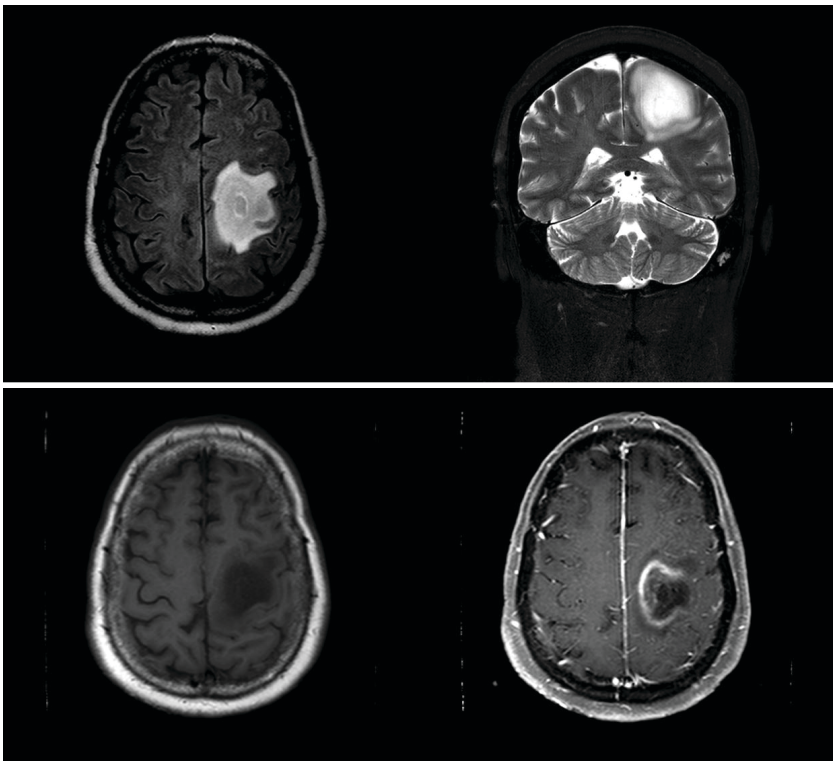

A) Linfoma de grandes células B / Complementação com espectroscopia de prótons.

B) Desmielinização pseudotumoral / Corticoterapia e controle de imagem.

C) Lesão inflamatória-infecciosa / Punção liquórica.

D) Lesão metastática / Excisão cirúrgica.

E) Insulto isquêmico subagudo / Complementação com angio-TC ou angio-RM intra e extracraniana.

QUESTÃO 24

Considerando as imagens a seguir, assinale a alternativa que apresenta o diagnóstico mais provável.

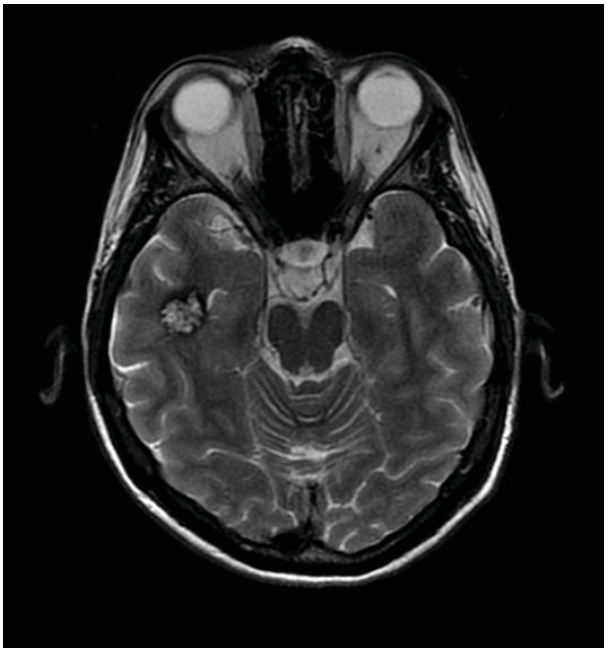

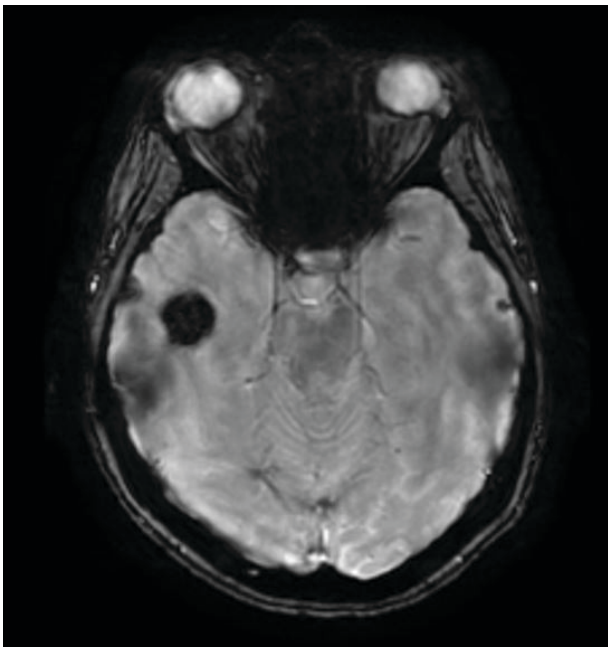

A) Cavernoma com anomalia do desenvolvimento venoso.

B) Hematoma intraparenquimatoso por malformação arteriovenosa.

C) DNET com banda de migração radial.

D) Granuloma infeccioso.

E) Neurocisticercose fase nodular granular.

QUESTÃO 25

Considere que um paciente, sexo feminino, 13 anos de idade, baixa estatura, realiza RX de mãos e punhos para determinar a idade óssea.

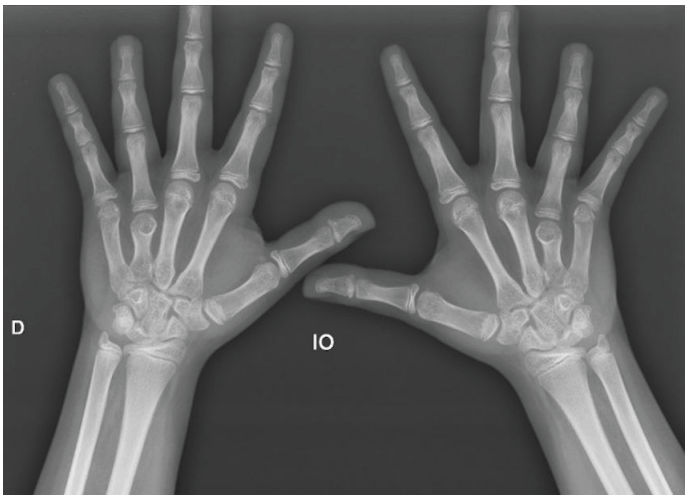

A condição mais frequentemente associada é

A) Hemimelia.

B) Estenose de duodeno.

C) Rins em ferradura.

D) Estreitamento do canal vertebral.

E) Micrognatia.

QUESTÃO 26

Considere um paciente RNT, AIG, parto normal sem intercorrências, com 5 dias de vida, inicia com crises convulsivas.

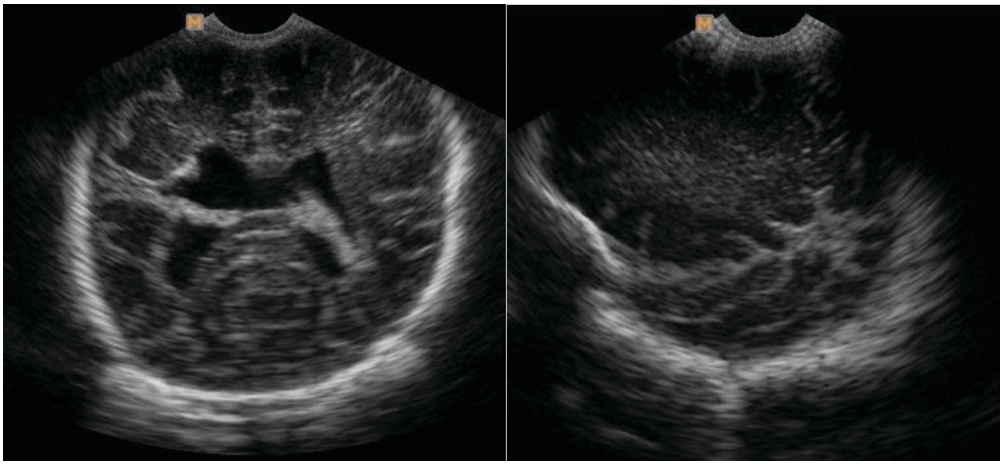

Qual é o provável diagnóstico?

A) Holoprosencefalia lobar.

B) Síndrome de Aicardi.

C) AVC agudo em território de cerebral média.

D) Agenesia do corpo caloso.

E) Esquizencefalia.

QUESTÃO 27

Considere um paciente RN, sexo masculino, assintomático, com diagnóstico intraútero de hidronefrose. Com 48 horas de vida, realizada ultrassonografia do aparelho urinário.

Com base nos achados apresentados nas imagens a seguir, qual é o diagnóstico mais provável e a melhor conduta, respectivamente?

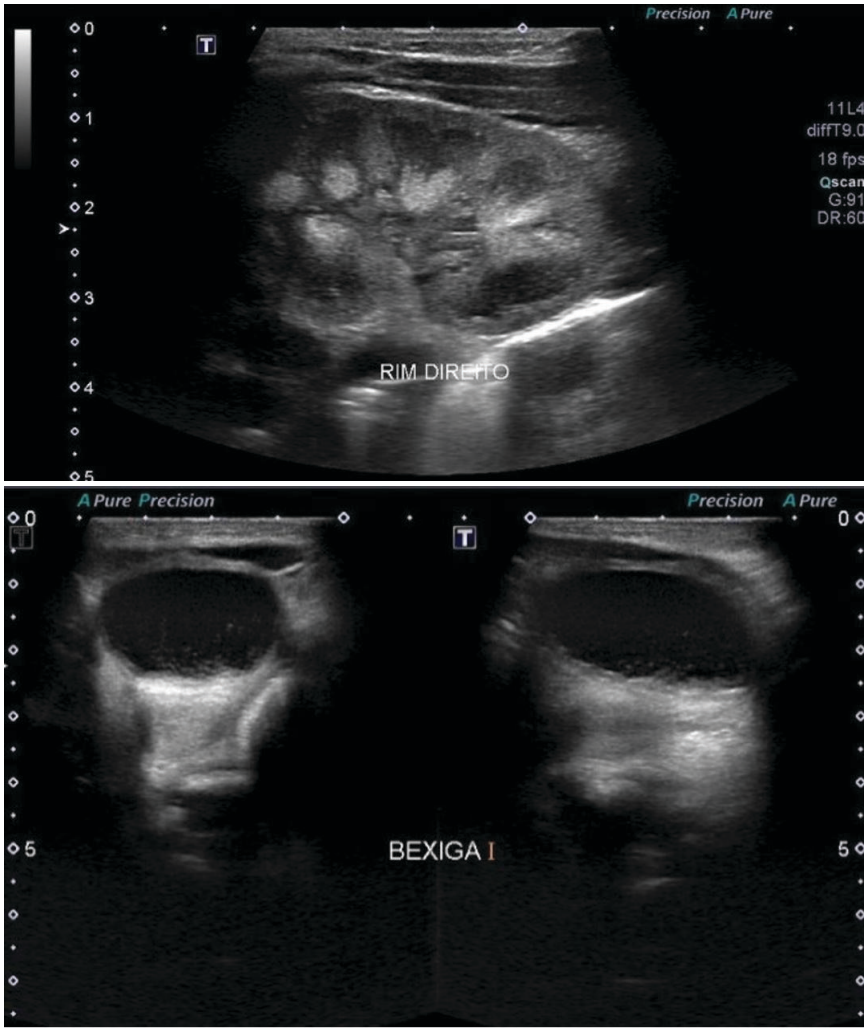

A) Normal para a idade / Repetir o exame entre 20-30 dias de vida.

B) Hidronefrose / Complementar com uretrocistografia miccional.

C) Nefrocalcinose / Dosagem sérica do paratormônio.

D) Pionefrose parcial / Cultura de urina com antibiograma e antibioticoterapia imediata.

E) Infecção urinária / Cultura de urina com antibiograma.

QUESTÃO 28

Considere um paciente RN, sexo feminino, 2 dias de vida, com diagnóstico intraútero de poli-hidramnio. Nascimento de parto normal, sem intercorrências, abdome flácido e não eliminou mecônio no primeiro dia de vida. No segundo dia de vida, apresentou distensão abdominal e iniciou com vômitos biliosos, realizado RX abdominal.

Qual é o diagnóstico mais provável e a melhor conduta, respectivamente?

A) Obstrução duodenal / Solicitação de ultrassonografia ou seriografia esofagogastroduodenal.

B) Doença de *Hirschsprung* / Solicitar enema opaco.

C) Atresia jejunal / Expectante, sem necessidade de outro exame de imagem.

D) Íleo meconial / Solicitar enema opaco.

E) Atresia ileal / Solicitar enema opaco.

QUESTÃO 29

Considerando a classificação das hemorragias de Papile *et al.* e que não há dilatação ventricular nas imagens expostas, em corte coronal e sagital, pode-se afirmar que

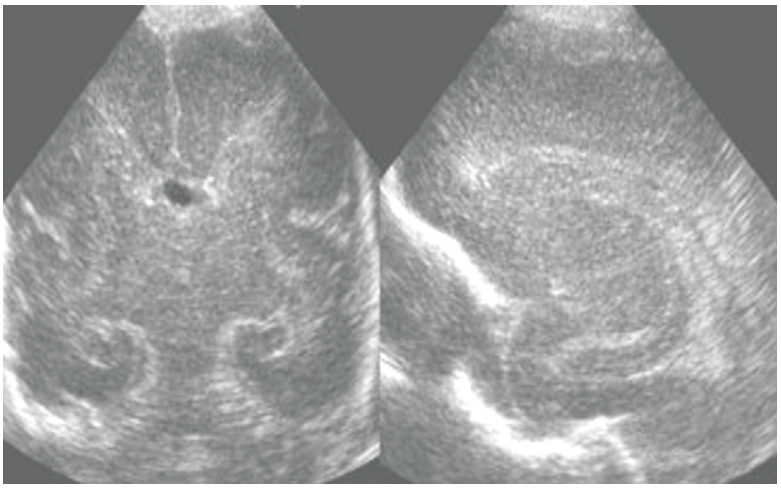

A) trata-se de um caso sem hemorragia visível, não sendo possível utilizar a classificação de Papile *et al*.

B) trata-se de um caso de hemorragia grau I pela classificação de Papile *et al*.

C) trata-se de um caso de hemorragia grau II pela classificação de Papile *et al*.

D) trata-se de um caso de hemorragia grau III pela classificação de Papile *et al*.

E) trata-se de um caso de hemorragia grau IV pela classificação de Papile *et al*.