CBR
Colégio Brasileiro de Radiologia
e Diagnóstico por Imagem

EXAME DE SUFICIÊNCIA PARA CONCESSÃO DO TÍTULO DE ESPECIALISTA

RADIOLOGIA E DIAGNÓSTICO POR IMAGEM (Teórico-Prática)

PROVA A

LEIA COM ATENÇÃO AS SEGUINTES INSTRUÇÕES

1. Este caderno constitui-se das questões da **Prova Objetiva**, de natureza eliminatória, e é composto por 60 questões.
2. Use o rascunho da **Folha de Respostas** reproduzido ao final deste caderno.
3. Ao receber a **Folha de Respostas** da **Prova Objetiva**:
   - Confira seus dados e o cargo / curso.
   - Assine, **A TINTA**, no espaço próprio indicado.
4. **ATENÇÃO**: transcreva no espaço apropriado da sua **FOLHA DE RESPOSTAS** da Prova Objetiva, com sua caligrafia usual, mantendo as letras maiúsculas e minúsculas, desconsiderando aspas e autoria, a seguinte frase:

   "Só se sabe o que é saúde quando se está doente." Provérbio latino

ATENÇÃO:
FOLHA DE RESPOSTAS SEM ASSINATURA NÃO TEM VALIDADE.

5. Ao transferir as respostas para a **Folha de Respostas** da **Prova Objetiva**:



- use apenas caneta esferográfica azul ou preta;
- preencha, sem forçar o papel, toda a área reservada à letra correspondente à resposta solicitada em cada questão;
- assinale somente **uma** alternativa em cada questão.

Sua resposta **NÃO** será computada se houver marcação de mais de uma alternativa, questões não assinaladas ou rasuras.

Não deverá ser feita nenhuma marca fora do campo reservado às respostas ou à assinatura, pois qualquer marca poderá ser lida pelas leitoras ópticas, prejudicando o desempenho do candidato, sob sua inteira responsabilidade.

NÃO DEIXE NENHUMA QUESTÃO SEM RESPOSTA.
A **Folha de Respostas** não deve ser dobrada, amassada ou rasurada.

Conforme Edital, o candidato só poderá se retirar definitivamente do local de realização da prova após 1 hora e 45 minutos, contada do seu início. Durante a aplicação do exame, o candidato não poderá, sob pena de eliminação: 1) realizar qualquer espécie de consulta ou comunicar-se com outros candidatos durante o período das provas; 2) portar caneta de material não transparente, lapiseira, borrachas, livros, manuais, impressos, anotações e quaisquer dispositivos eletrônicos, tais como: máquinas calculadoras, agendas eletrônicas, telefones celulares, *smartphones*, *tablets*, gravadores, alarmes de qualquer espécie, fones de ouvido ou transmissor, gravador ou receptor de dados, imagens, vídeos e mensagens; 3) utilizar óculos escuros e artigos de chapelaria, tais como: bonés, chapéu, viseira, gorro ou similares; 4) portar armas de qualquer espécie, ainda que detenha autorização para o respectivo porte. Os últimos três candidatos da sala onde está sendo realizada a prova deverão sair juntos, obrigatoriamente. Em hipótese alguma, haverá substituição da Folha de Respostas por erro do(a) candidato.

Os Cadernos de Questões e os gabaritos da Prova Objetiva serão divulgados no endereço eletrônico <www.cbr.org.br>, no dia 29 de abril de 2019, a partir de 12h.

DURAÇÃO MÁXIMA DA PROVA: 3 (três) horas e 30 (trinta) minutos

FUNDEP
Gestão de Concursos

PROVA TEÓRICO-PRÁTICA

QUESTÃO 1

Considere um paciente, vítima de queda da bicicleta, que refere alteração na sensibilidade do lábio superior. Analise as imagens a seguir.

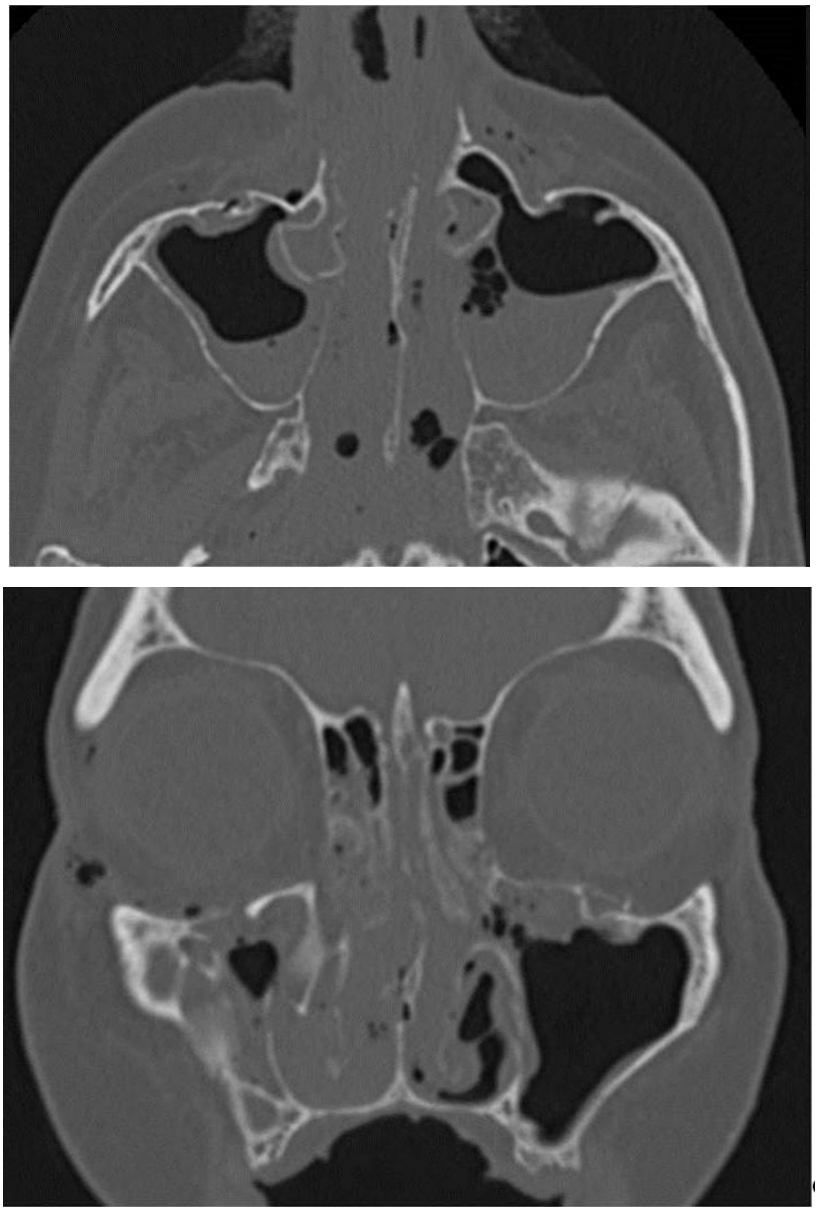

Essa queixa pode ser explicada pelas fraturas que acometem

A) as paredes mediais dos seios maxilares.

B) o septo nasal.

C) os assoalhos orbitários.

D) as lâminas papiráceas.

E) as conchas nasais inferiores.

QUESTÃO 2

Qual é o nível cervical da linfonodomegalia indicada pela seta nesta imagem?

A) IA.
B) IB.
C) IIA.
D) IIB.
E) III.

QUESTÃO 3

Considere que um paciente, sexo masculino, 15 anos de idade, procurou atendimento do pronto-socorro devido à dor abdominal há 2 meses, tendo sido realizada a tomografia apresentada a seguir. Não há outras alterações nos demais cortes do abdome.

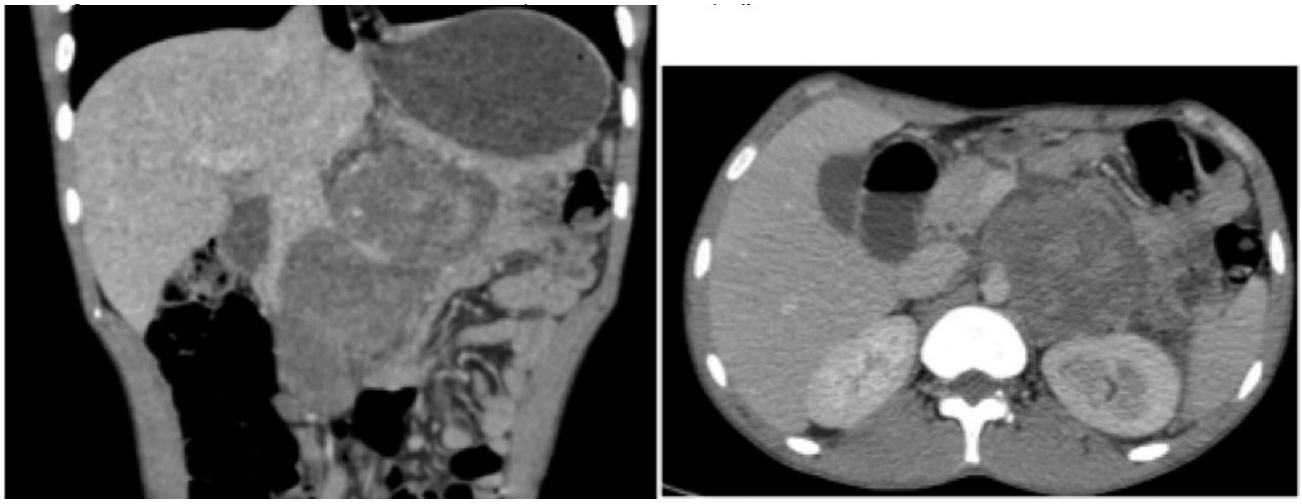

Quais são respectivamente, o achado, a hipótese e a melhor conduta para esse caso?

A) Massa adrenal / Neuroblastoma / Cirurgia.
B) Lesão no rim esquerdo / Tumor de Wilms / Biópsia.
C) Linfonodo necrótico / Tuberculose / Radiografia de tórax.
D) Massa retroperitoneal / Tumor de testículo metastático / Ultrassonografia dos testículos.
E) Lipossubstituição do pâncreas / Fibrose cística / Dosagem de cloro no suor.

QUESTÃO 4

Analise as imagens de TC e RM a seguir.

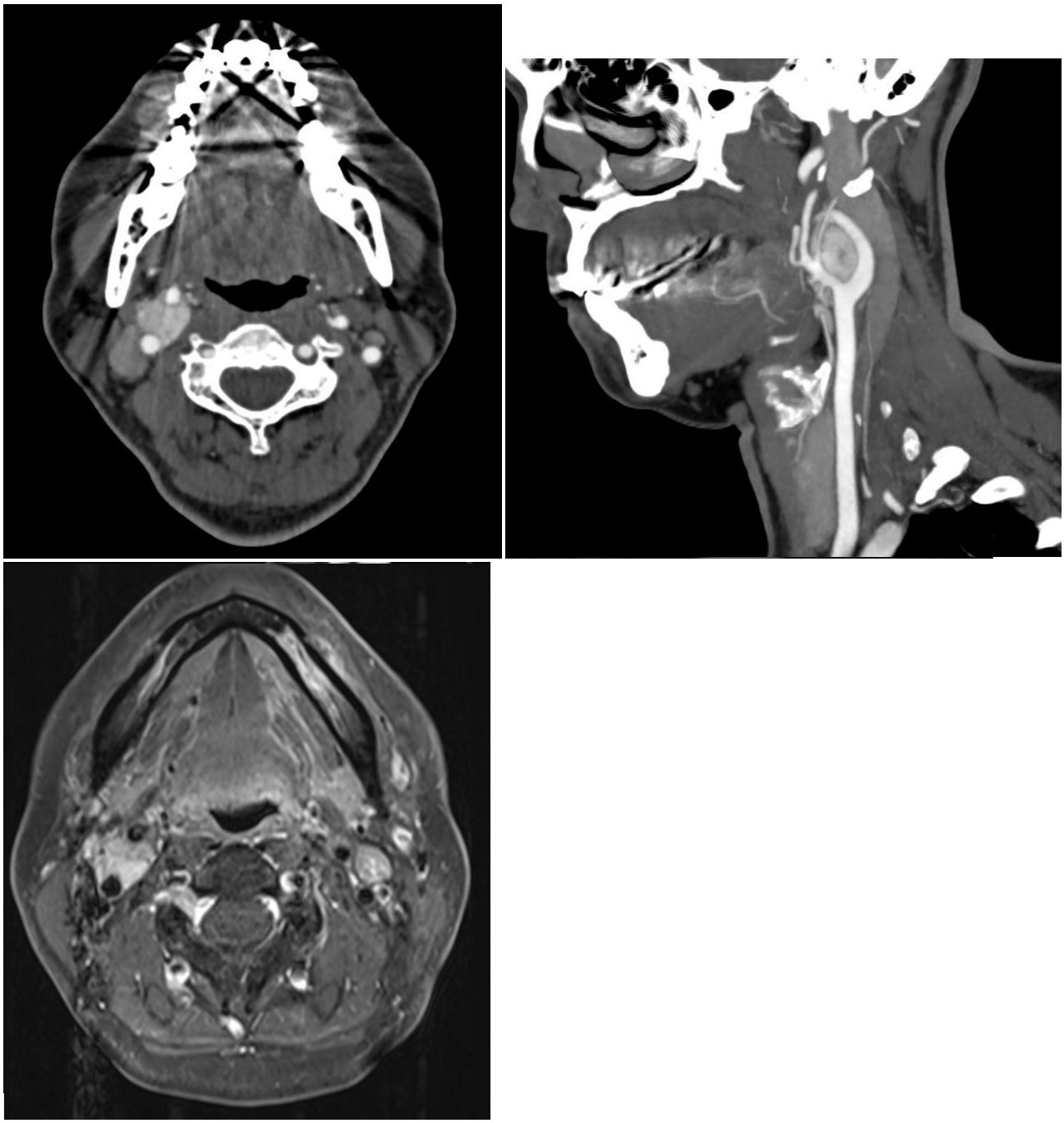

Assinale a afirmativa correta sobre a lesão apresentada nas imagens.

A) Trata-se de um tumor vascular maligno com origem nos corpos glômicos.

B) Determina afastamento entre as artérias carótidas interna e externa.

C) O aspecto em “sal e pimenta” está sempre presente, inclusive em tumores menores de 1,0 cm.

D) A massa é hipervascularizada e tem origem no espaço parafaríngeo.

E) A incidência de lesões multicêntricas é maior na forma esporádica do que na forma familial.

QUESTÃO 5

Analise as imagens a seguir.

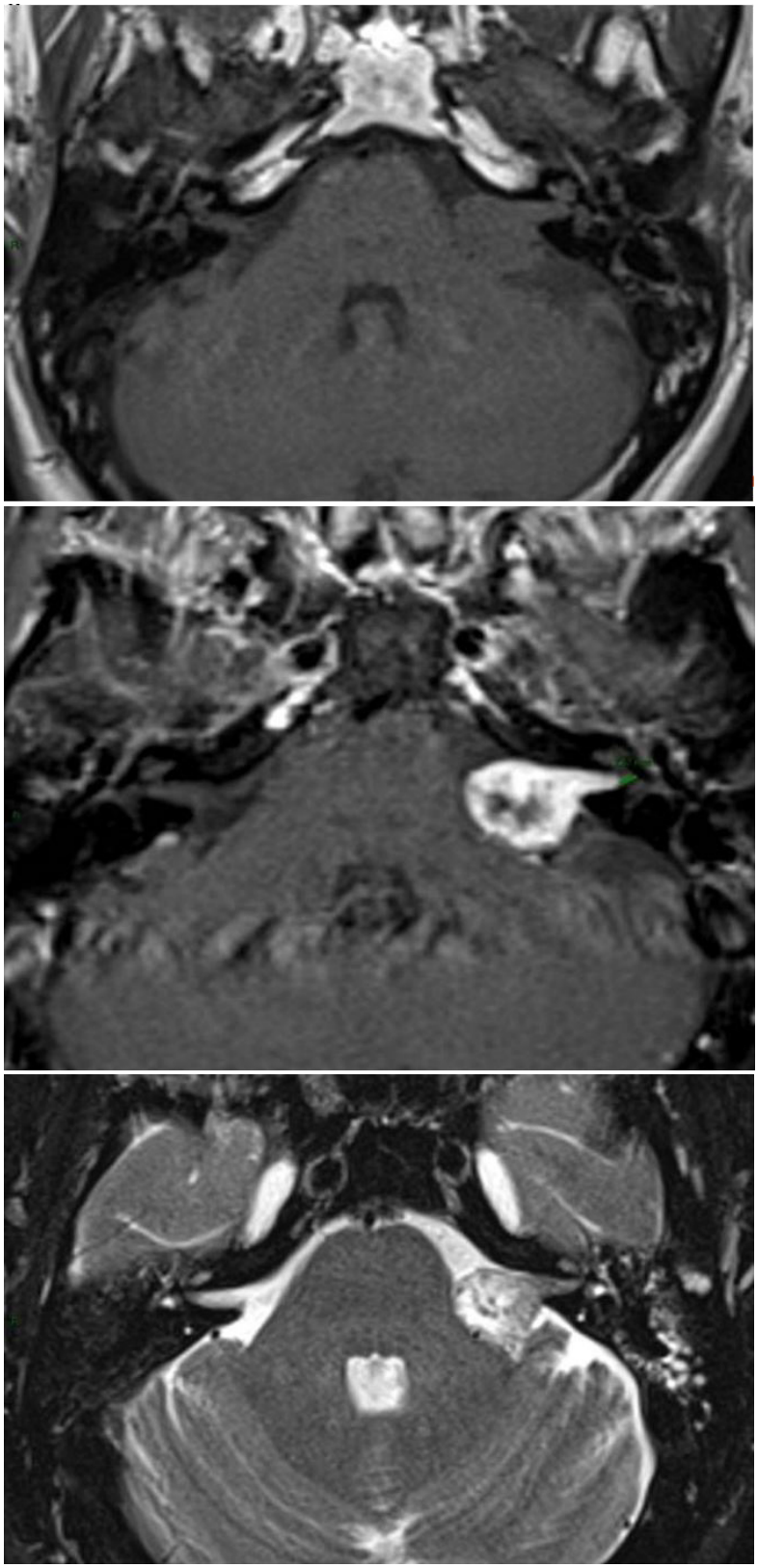

Quais características estão frequentemente associadas a esse tipo de lesão?

A) Erosão óssea permeativa e alargamento do conduto auditivo interno.
B) Hiperostose da pirâmide petrosa e restrição à difusão.
C) Cauda dural e aspecto em cone de sorvete.
D) Áreas císticas e alargamento do aqueduto vestibular.
E) Realce intenso e ângulo agudo entre a lesão e a margem óssea da pirâmide petrosa.

QUESTÃO 6

As imagens a seguir mostram alteração arquitetural na junção dos quadrantes inferiores da mama direita. A paciente tem 45 anos de idade, nega ter realizado biópsia de linfonodo sentinela e radioterapia.

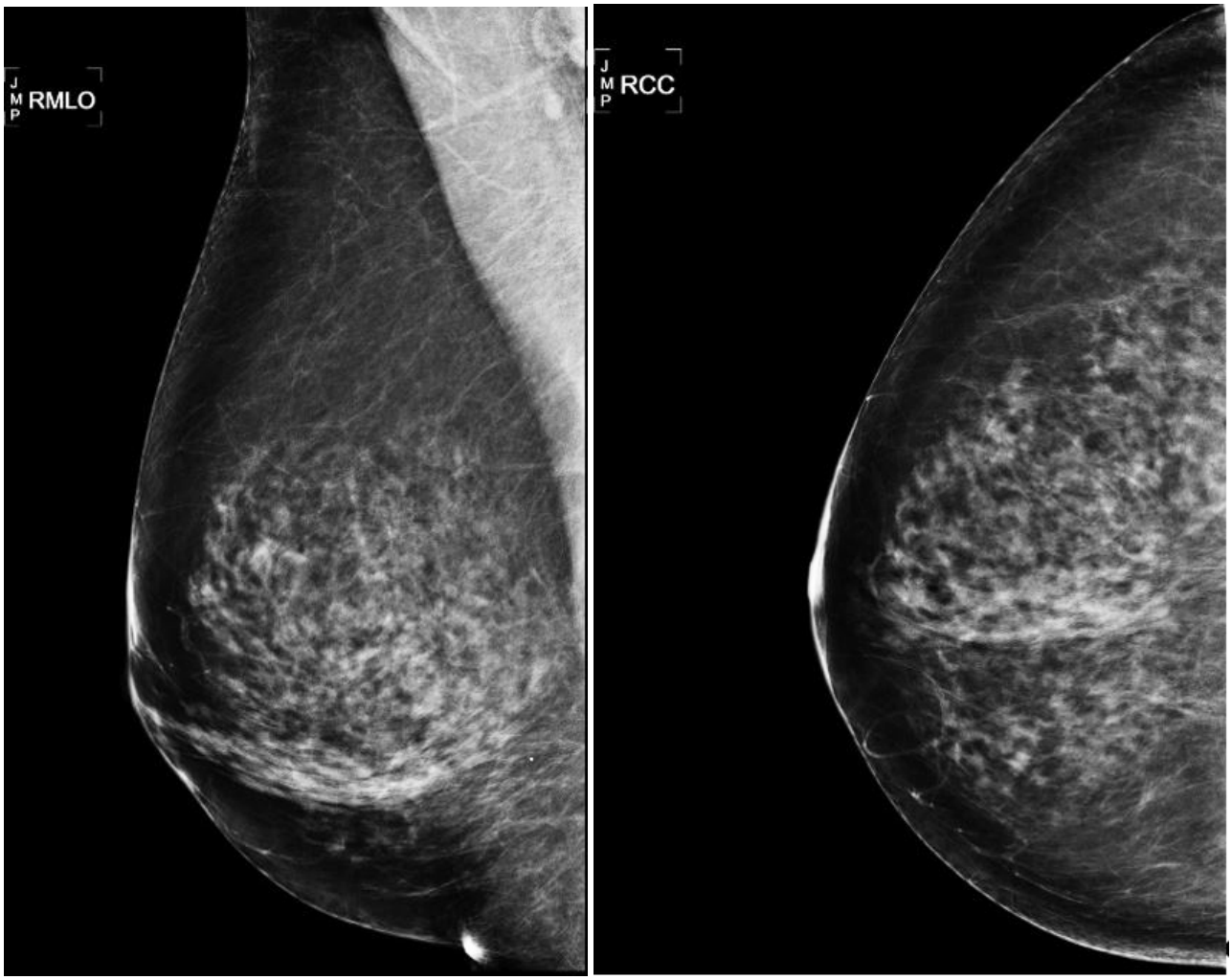

Qual é a cirurgia que provavelmente está relacionada aos achados dessas imagens?

A) Reconstrução mamária com tecido autólogo.

B) Quadrantectomia.

C) Mamoplastia redutora.

D) Mamoplastia de aumento.

E) Mamoplastia com tela de sustentação.

QUESTÃO 7

Paciente, 40 anos de idade, apresenta o achado desta imagem, novo em relação à ultrassonografia de 1 ano atrás. A análise com Doppler colorido não mostrou fluxo significativo.

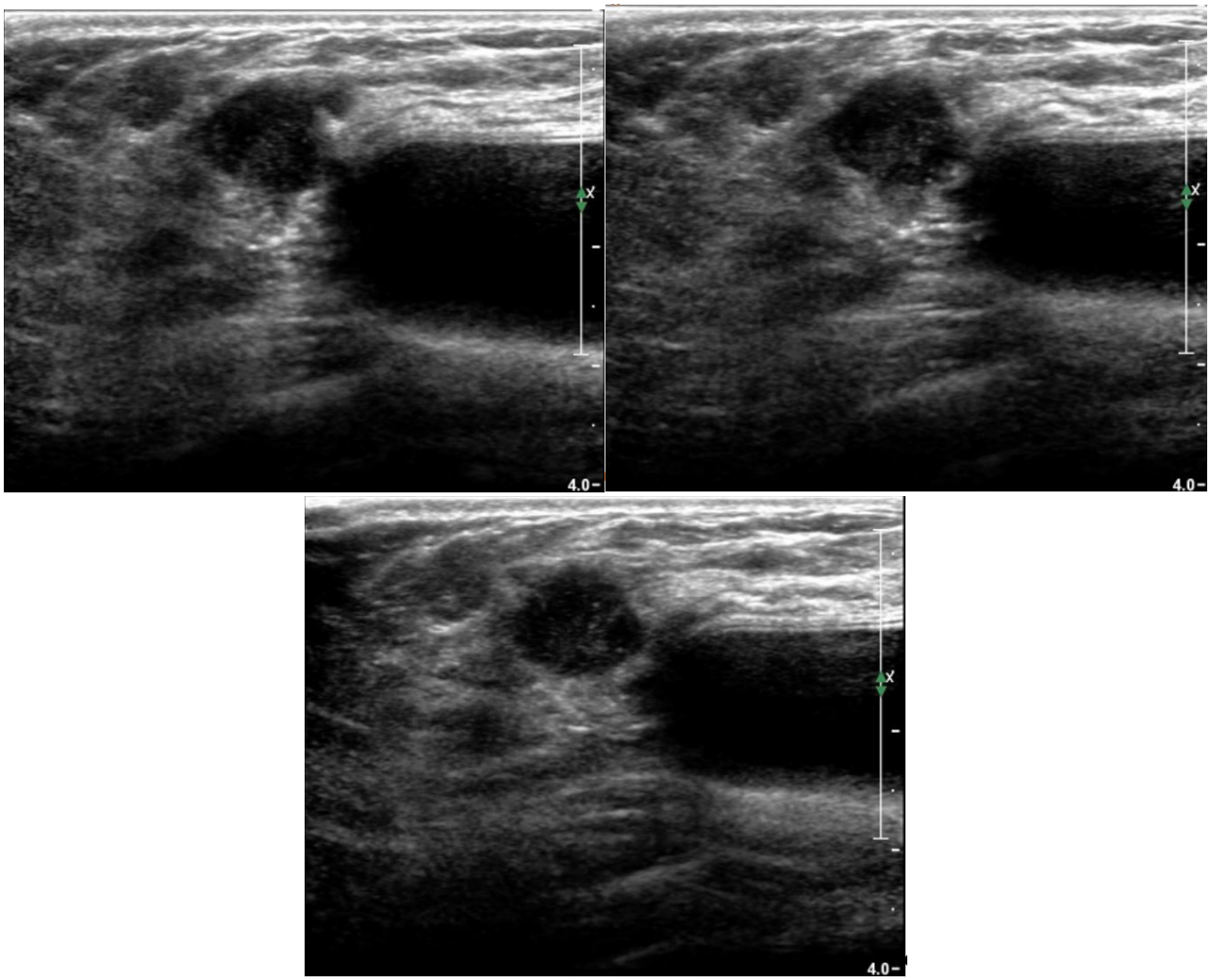

Nesse contexto, assinale a alternativa correta.

A) Trata-se de uma alteração relacionada ao implante de silicone.

B) O achado é compatível com cisto de conteúdo espesso (cisto complicado), e a conduta é o controle ultrassonográfico em 6 meses.

C) O aspecto é de nódulo irregular e indistinto, sendo a biópsia o próximo passo.

D) Hamartoma ou fibroadenolipoma é o diagnóstico mais provável.

E) Devido à idade da paciente, está indicado o controle evolutivo em 6 meses por se tratar de um nódulo com aspecto provavelmente benigno.

QUESTÃO 8

As imagens mamográficas a seguir são de um paciente do sexo masculino com aumento do volume mamário bilateral ao exame físico, sem outras alterações.

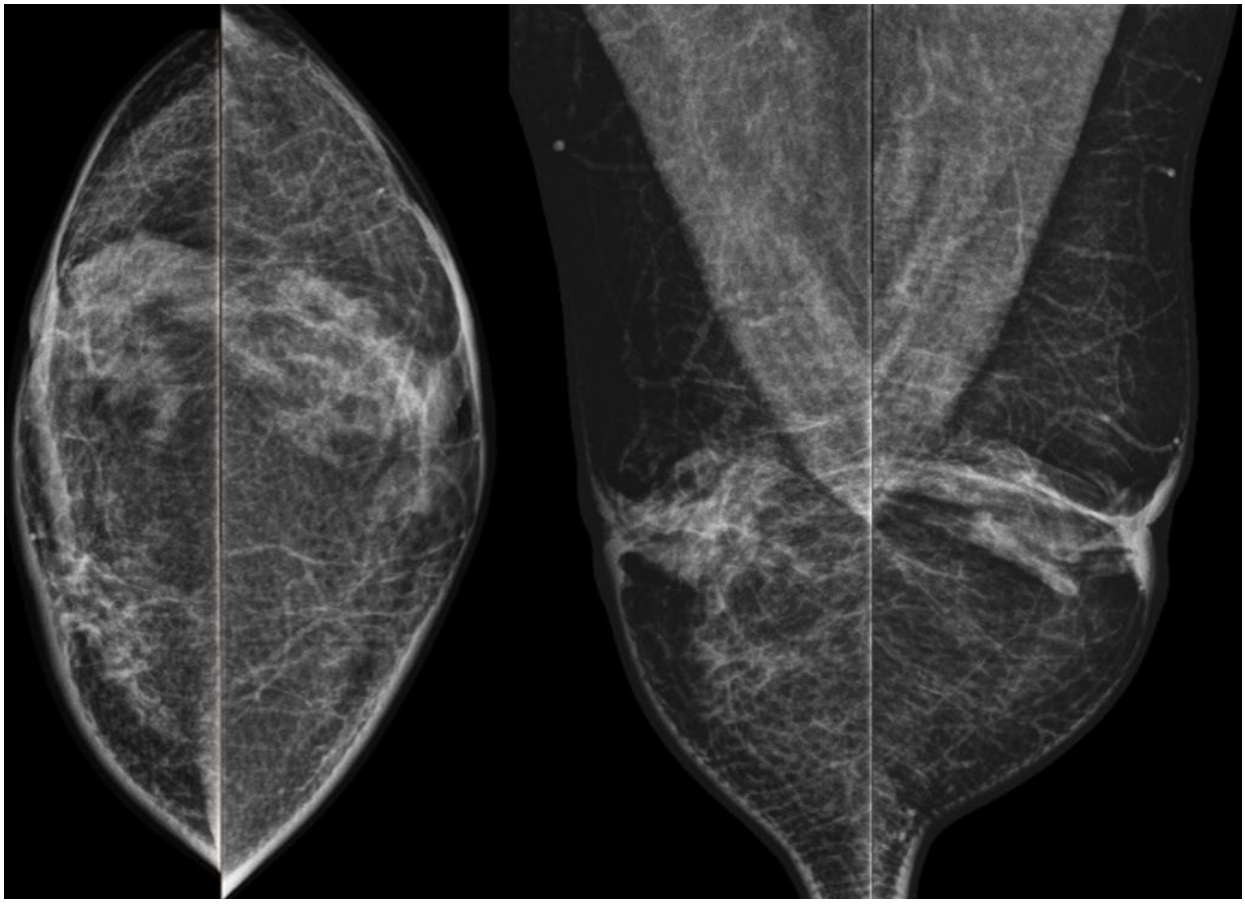

Nesse contexto, assinale a alternativa correta.

A) Os achados mamográficos são inconclusivos, e a ultrassonografia é o próximo passo.

B) Trata-se de um caso de ginecomastia bilateral, não sendo necessários exames adicionais.

C) Trata-se de um caso de ginecomastia bilateral, e a ultrassonografia é o próximo passo.

D) A mamografia deve ser classificada como provavelmente benigna.

E) A ultrassonografia deveria ter sido realizada antes da mamografia.

QUESTÃO 9

Em relação às calcificações das incidências ampliadas apresentadas a seguir assinale a alternativa correta.

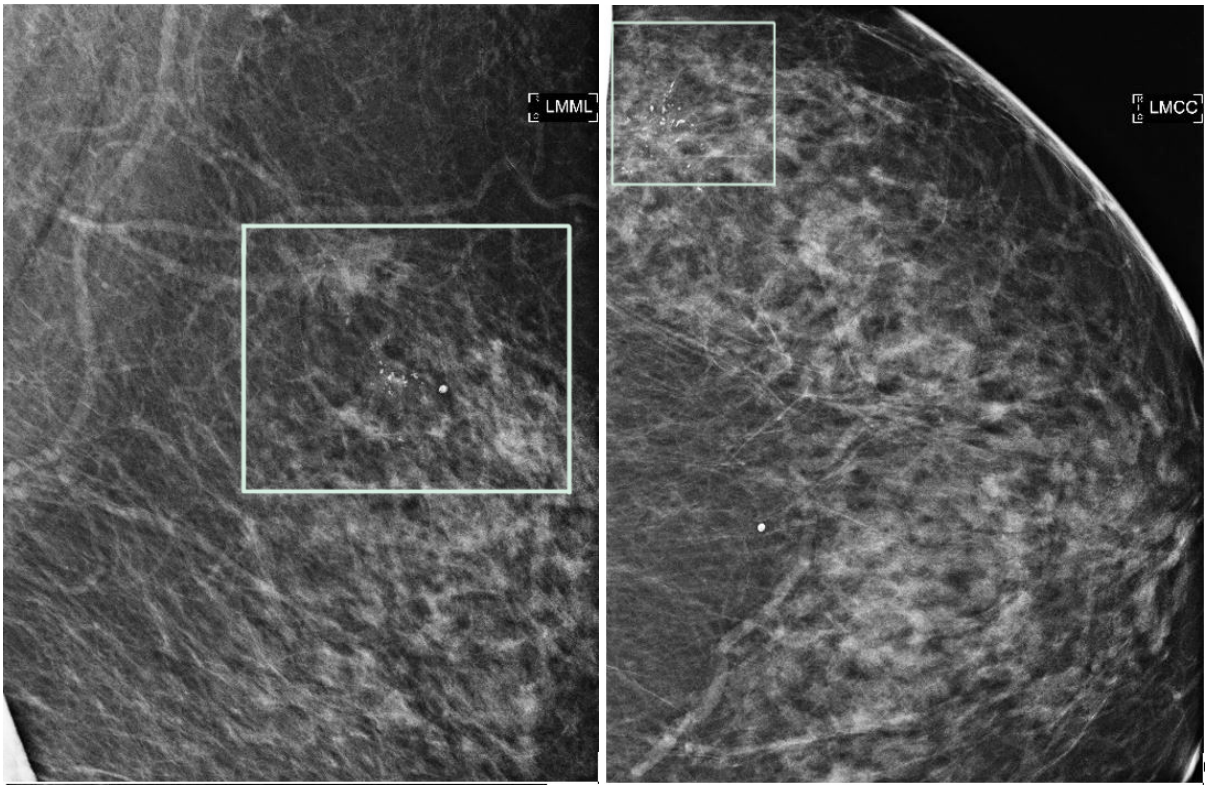

A) Tratam-se de calcificações grosseiras e heterogêneas, categoria BI-RADS 4A.
B) Tratam-se de calcificações puntiformes agrupadas e deve-se fazer controle evolutivo em 6 meses como conduta.
C) São um achado benigno devido ao aspecto em “leite de cálcio” intracístico.
D) Tratam-se de calcificações pleomórficas agrupadas e deve-se fazer biópsia como próximo passo.
E) Tratam-se de calcificações lineares ramificadas com distribuição linear.

QUESTÃO 10

Paciente de 43 anos de idade, com queixas dispépticas, é submetida a exame de tomografia abdominal. Como achado incidental, observa-se lesão adrenal à direita. Em relação às imagens correspondentes e ao diagnóstico da lesão observada, assinale a alternativa correta.

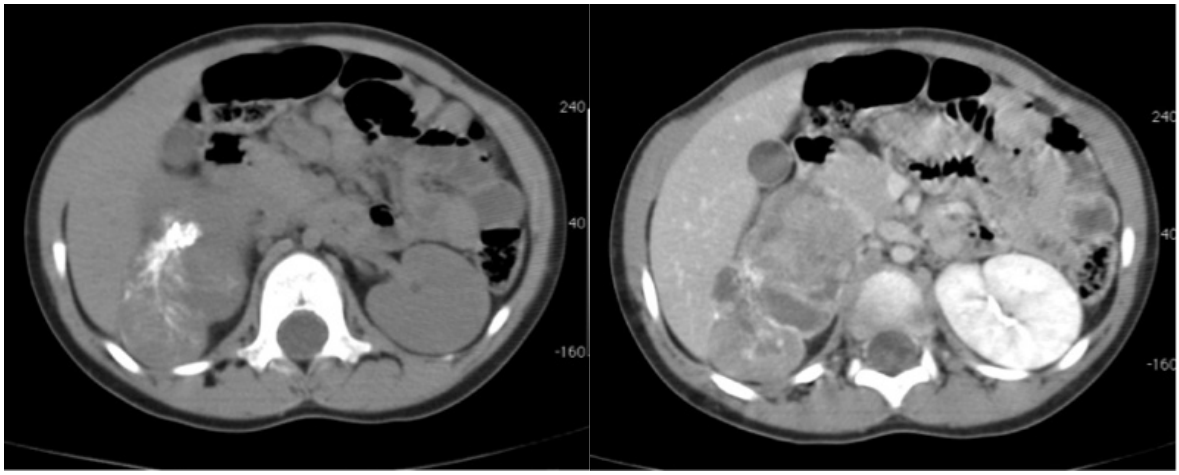

A) A lesão na glândula adrenal direita exibe componente de calcificação focal e realce heterogêneo, achados que indicam adenoma.
B) A massa adrenal apresenta realce heterogêneo e calcificação grosseira, achados compatíveis com feocromocitoma.
C) As calcificações grosseiras na massa descrita, além do realce difuso, são compatíveis com ganglioneuroma.
D) O aspecto multinodular da lesão, associado ao realce difuso e à calcificação grosseira, são típicos da hiperplasia nodular adrenal.
E) A calcificação grosseira e o realce heterogêneo da massa adrenal direita indicam tratar-se de carcinoma.

QUESTÃO 11

Em relação ao achado peri-implante de silicone da imagem ultrassonográfica a seguir, assinale a alternativa correta.

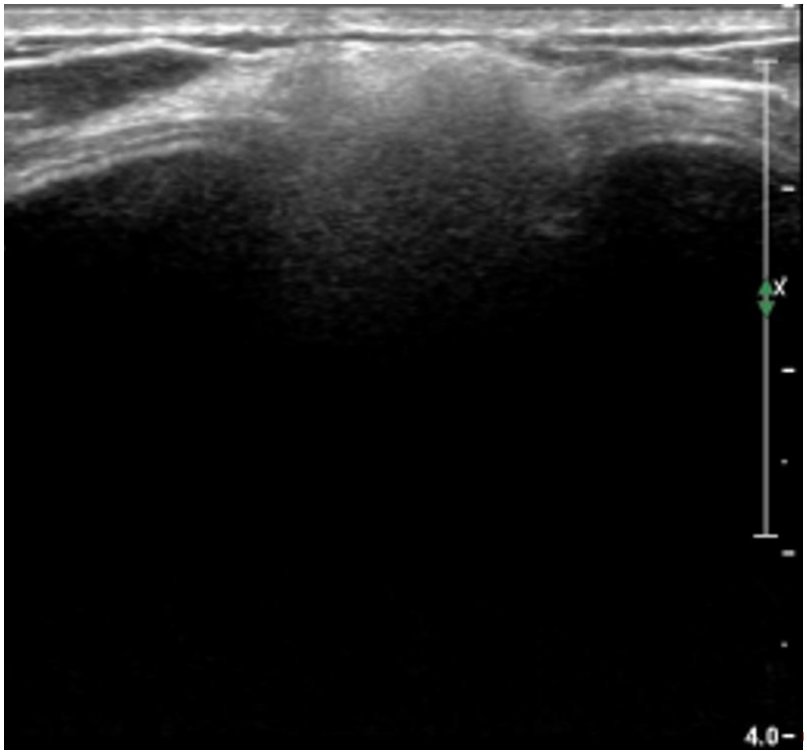

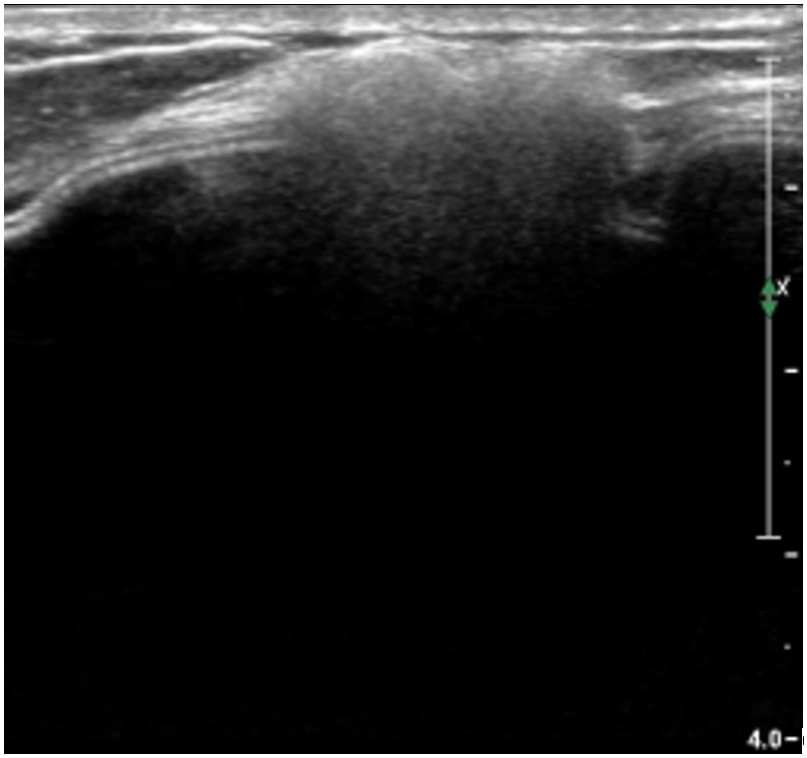

A) A hipótese mais provável é a de rotura extracapsular atual com herniação do implante de silicone devido ao aspecto em “tempestade de neve”.

B) Trata-se de um achado clássico de rotura intracapsular ao ultrassom e, nesse caso, a ressonância magnética está indicada para pesquisa de rotura extracapsular.

C) Não sendo constatadas outras alterações no implante, deve-se questionar a paciente sobre antecedente de troca de implantes.

D) É um achado que está periférico ao implante e não relacionado a ele, sendo seu aspecto hiperecogênico compatível com hamartoma mamário.

E) O aspecto de imagem está associado a linfoma de células anaplásicas e está relacionado a implantes de silicone.

QUESTÃO 12

A figura a seguir ilustra o acometimento típico de um tipo de artropatia inflamatória.

Em relação à doença exemplificada nessa imagem, pode-se afirmar:

A) É mais frequente no sexo feminino e em idosos.

B) A interlinha articular é precocemente acometida por essa doença.

C) A tomografia com dupla energia aumenta a especificidade do método.

D) Na fase aguda, identificam-se erosões ósseas marginais ou periarticulares.

E) Na RM, identificam-se lesões com alto sinal em ponderações gradiente eco.

QUESTÃO 13

Avaliando a radiografia exemplificada e a doença ilustrada na imagem a seguir, pode-se afirmar que

A) se trata de um caso de osteomielite aguda.

B) a salmonela é o provável agente causal mais comum.

C) se identifica invólucro e cloaca nessa imagem.

D) o ultrassom geralmente não acrescenta informações, nesses casos.

E) o local mais acometido do esqueleto é o fêmur.

QUESTÃO 14

A seta na imagem a seguir exemplifica o tumor benigno e solitário que mais frequentemente acomete os segmentos distais dos ossos longos.

Em relação a esse diagnóstico, assinale a alternativa correta.

A) Representa cerca de 5% dos tumores ósseos benignos.

B) Afeta predominantemente idosos.

C) Caracteriza-se por ser indolor em suas diversas fases.

D) A região sacral é a mais acometida na coluna vertebral.

E) Na maioria dos casos, apresenta extensão intra-articular.

QUESTÃO 15

Em qual das condições apresentadas nas alternativas a seguir pode-se identificar o achado ilustrado nesta imagem?

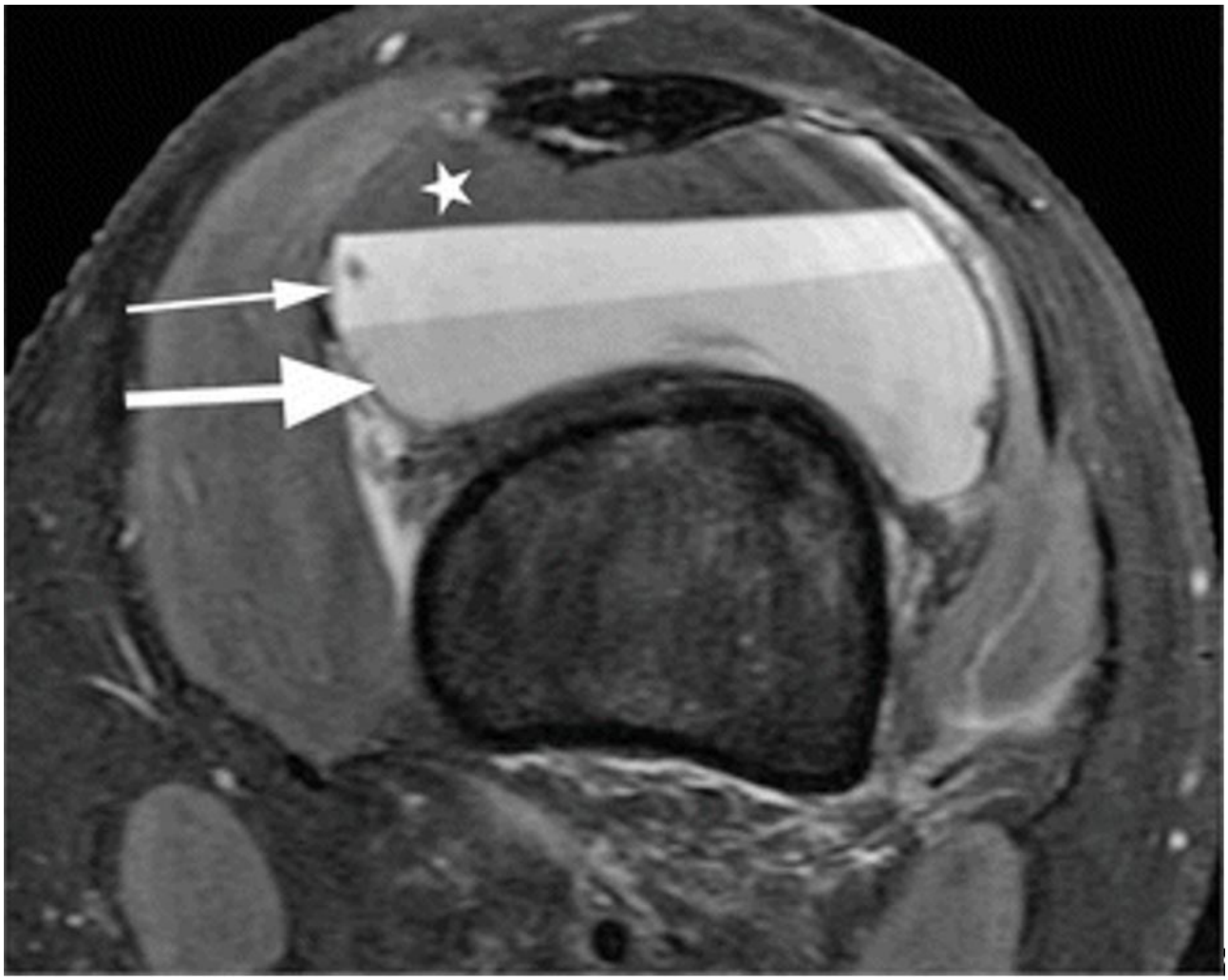

A) Lesão meniscal em alça de balde.

B) Ruptura de cisto de Baker.

C) Fratura intra-articular.

D) Bursite pré-patelar.

E) Ruptura do ligamento anterolateral.

QUESTÃO 16

Analise a imagem a seguir.

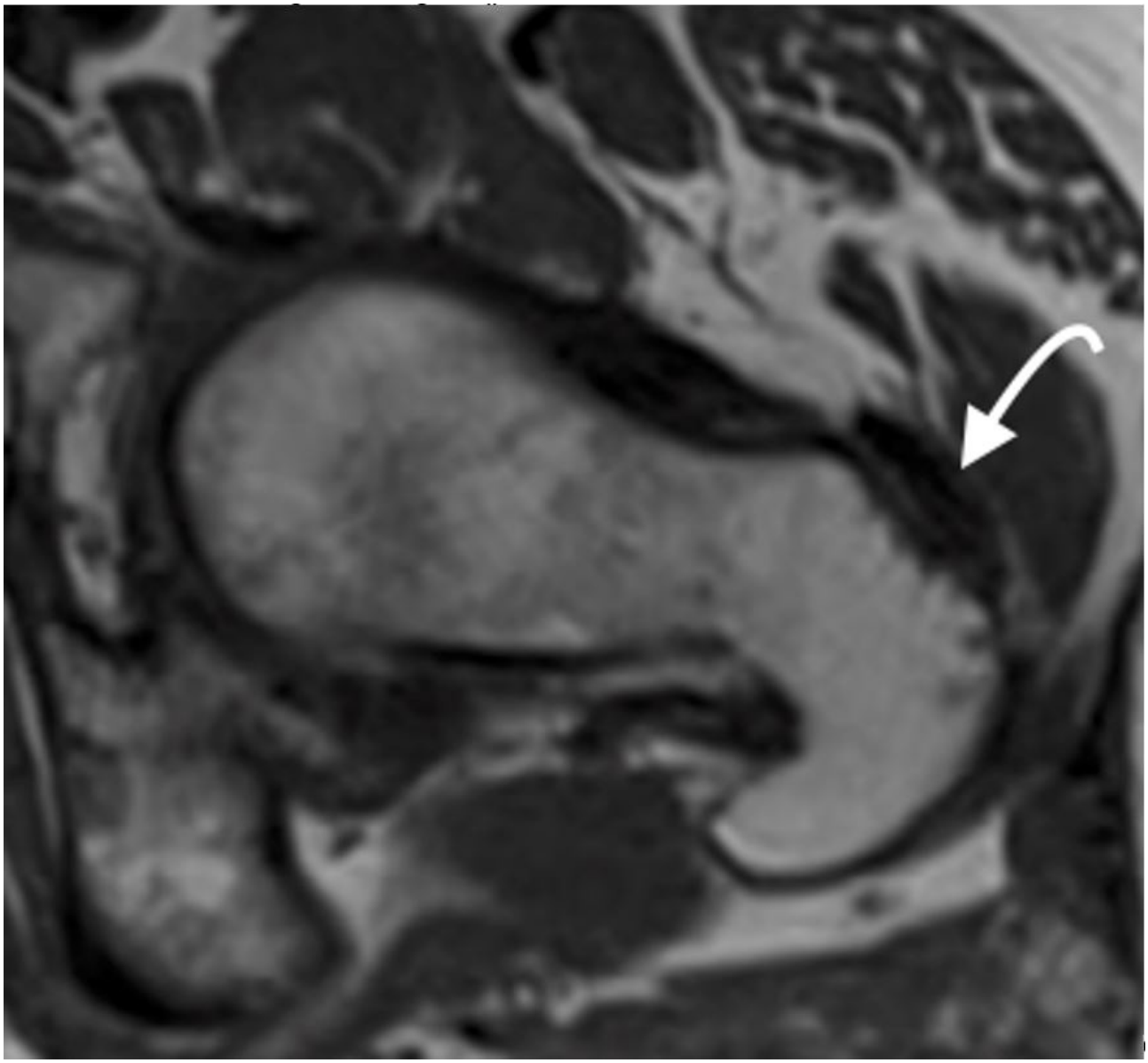

A seta na imagem identifica o local de inserção de qual importante estrutura anatômica do quadril?

A) Tendão do iliopsoas.

B) Ligamento redondo.

C) Tendão do glúteo médio.

D) Tendão do glúteo mínimo.

E) Tendão do quadríceps.

QUESTÃO 17

Assinale a alternativa que descreve a(s) etiologia(s) mais comum(s) da lesão apresentada nesta imagem.

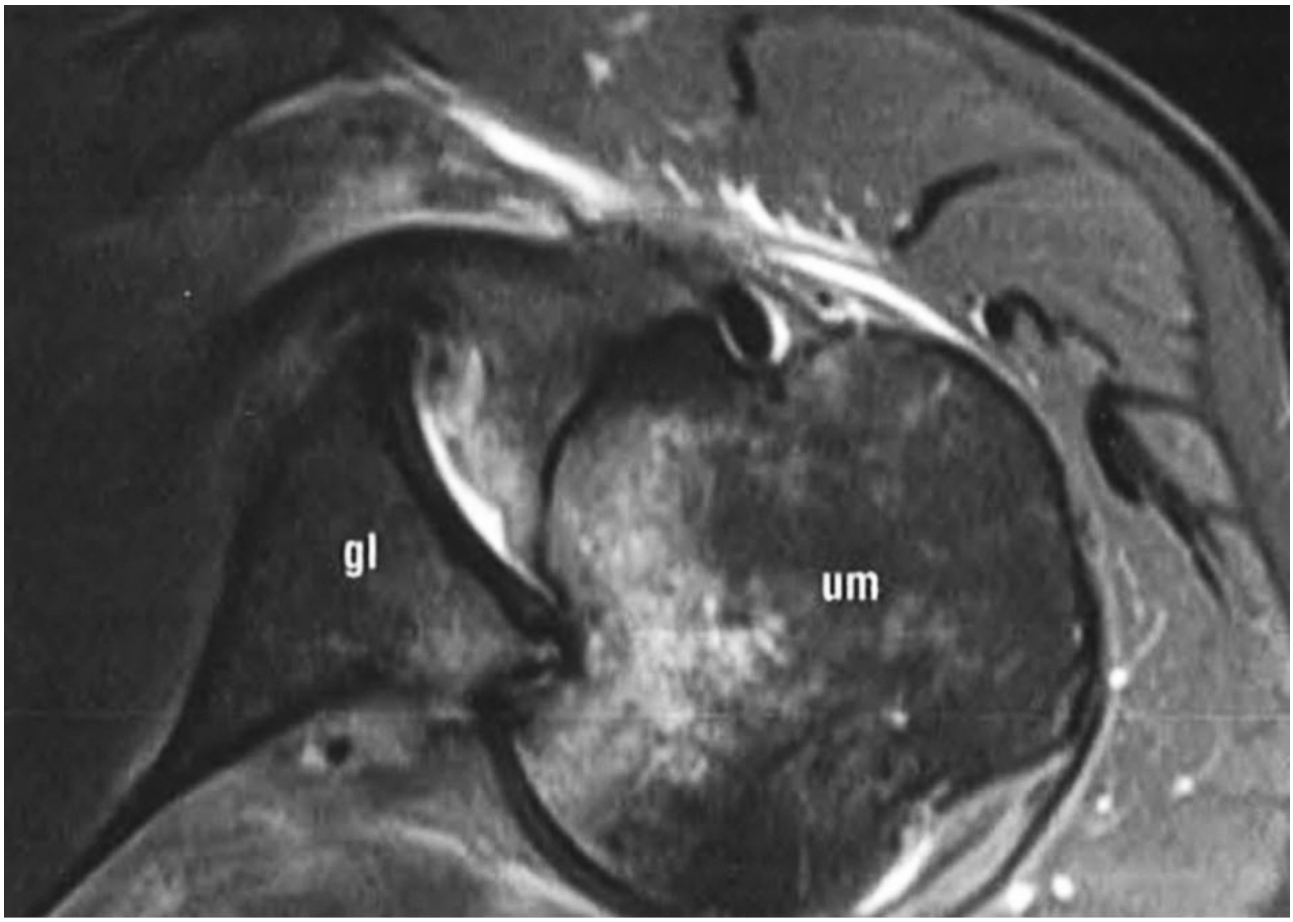

A) Acidente automobilístico.

B) Ferimento por arma de fogo.

C) Choque elétrico e convulsões.

D) *Crossfit* e musculação.

E) Tênis e basquete.

QUESTÃO 18

Considere as imagens a seguir, de um paciente submetido à RM por quadro de ptose palpebral, dilatação pupilar e restrição da movimentação ocular à direita.

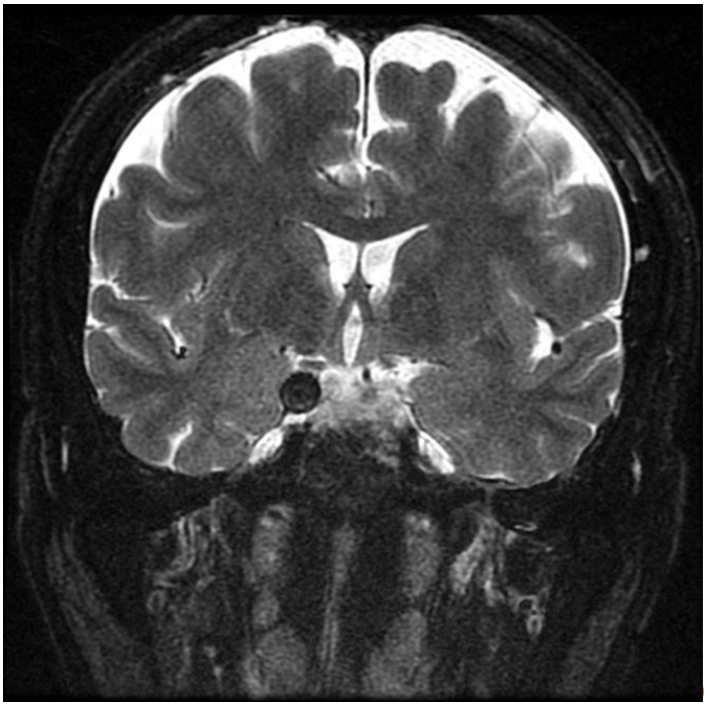

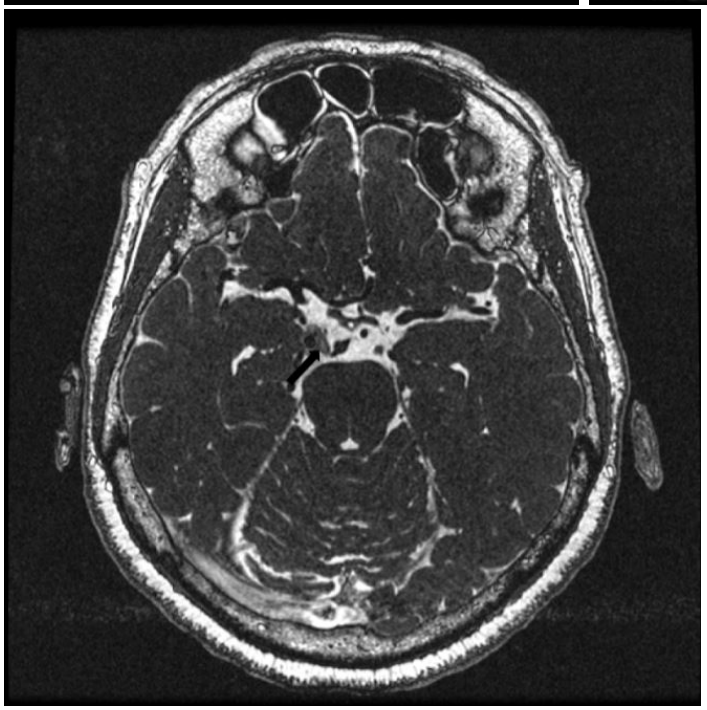

Assinale a alternativa que contém a melhor hipótese diagnóstica.

A) Granuloma inflamatório com compressão do quiasma óptico.

B) Aneurisma do segmento supraclinoide da artéria carótida interna, com compressão do nervo abducente.

C) Aneurisma do segmento comunicante da artéria carótida interna, com compressão do nervo oculomotor.

D) Aneurisma da artéria comunicante posterior com compressão do nervo troclear.

E) Lesão neoplásica primária com infiltração da radiação óptica direita.

QUESTÃO 19

Considere uma criança de 6 anos de idade, que realiza exame de RM por sintomas sugestivos de elevação da pressão intracraniana. Analise as imagens a seguir.

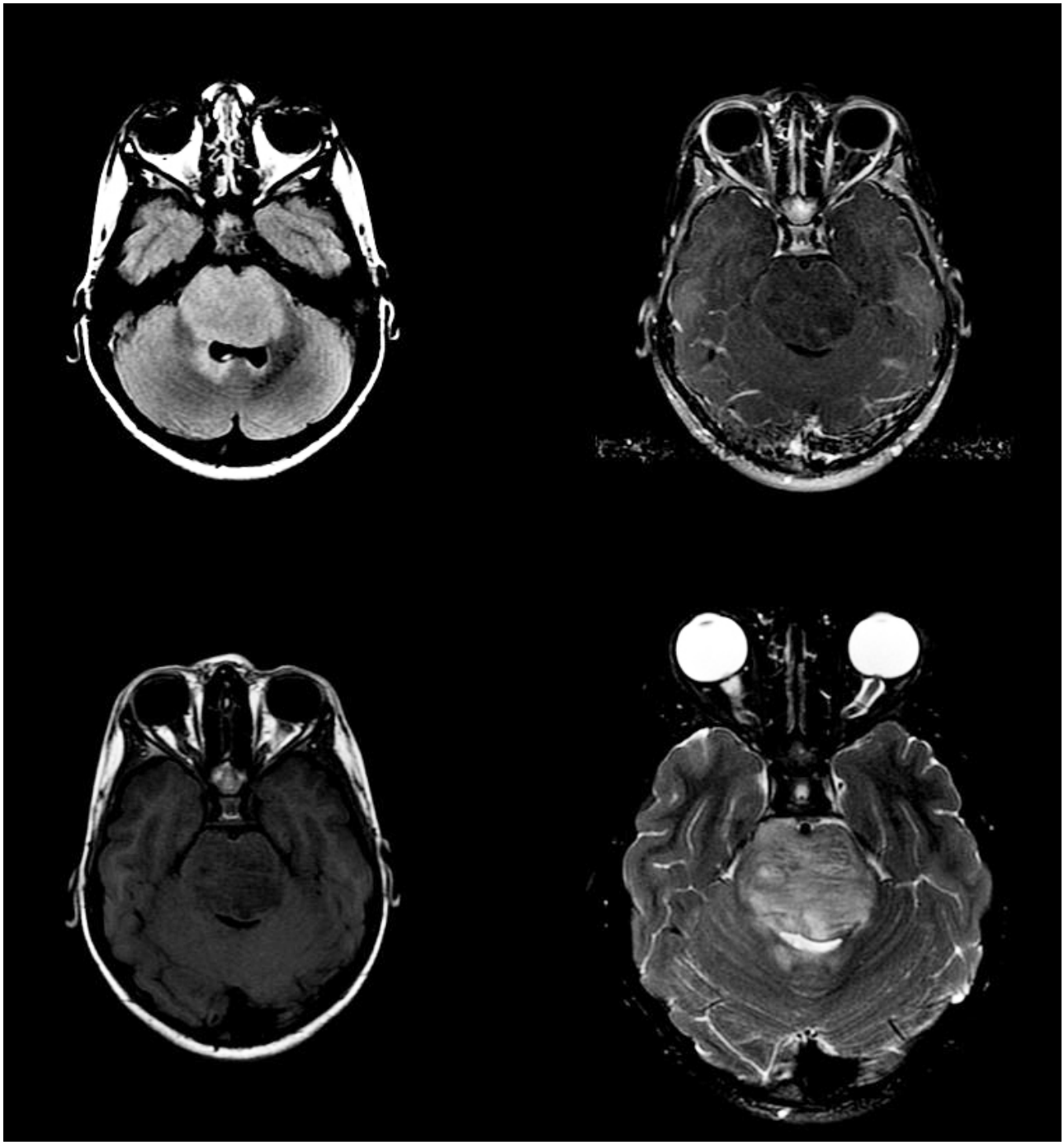

Assinale a alternativa que contém a melhor hipótese diagnóstica para as imagens obtidas.

A) O aspecto de imagem é sugestivo de uma rombencefalite, mais provavelmente viral.

B) O aspecto de imagem sugere lesão de natureza desmielinizante, particularmente ADEM.

C) O aspecto de imagem favorece a possibilidade de lesão vascular em fase subaguda de evolução.

D) O aspecto de imagem sugere lesão neoplásica primária (glioma).

E) O aspecto de imagem favorece a possibilidade de mielinólise pontina.

QUESTÃO 20

Em relação à lesão mostrada nas imagens a seguir, assinale a alternativa correta.

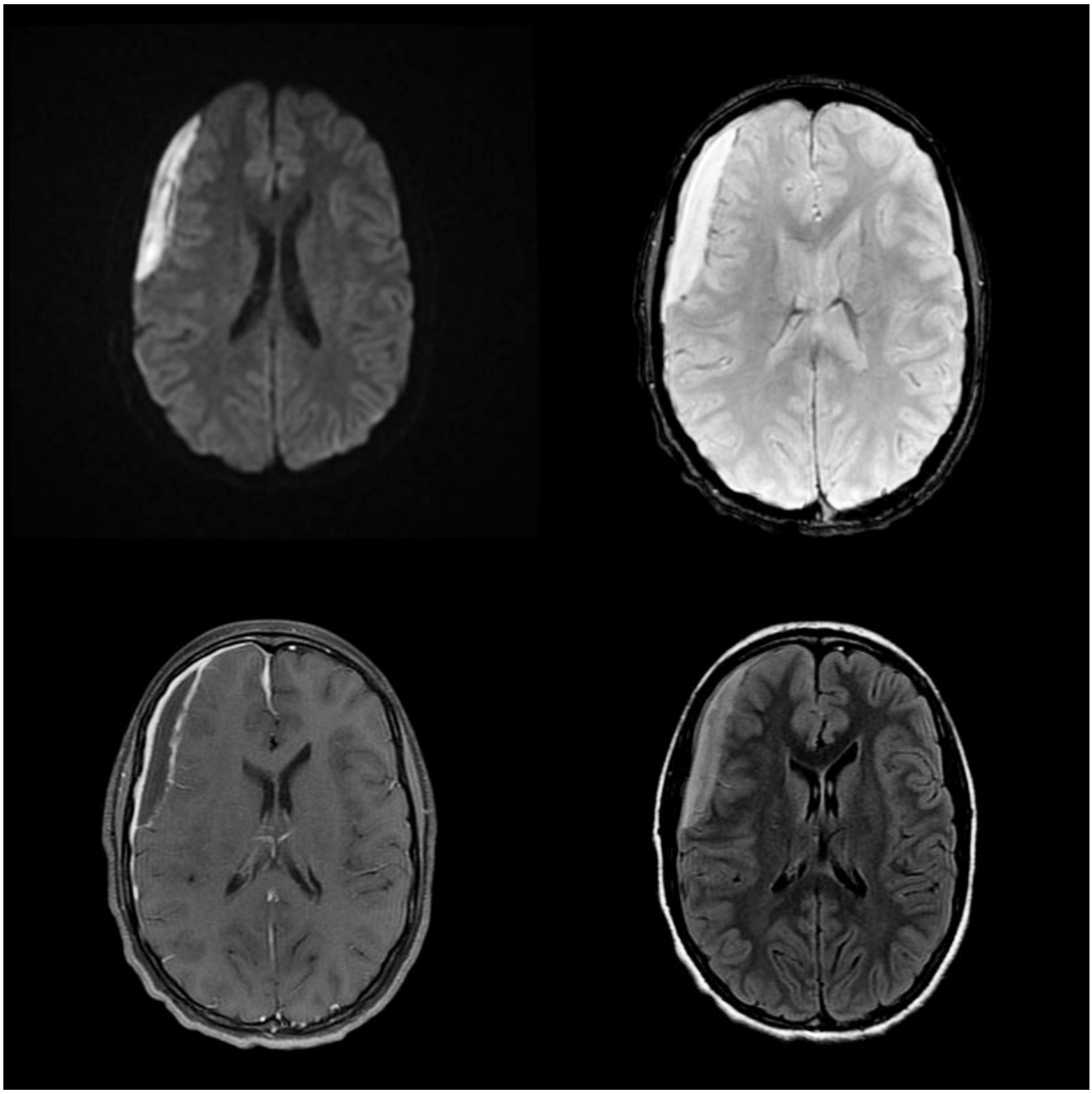

A) Em crianças abaixo de 2 anos de idade, a causa mais comum é lesão traumática não acidental (maus-tratos).

B) Em adultos, deve-se pesquisar causas como sinusite, otomastoidite, traumas ou cirurgias.

C) Está frequentemente associada a quadros de hipotensão liquórica, devendo-se realizar estudo da coluna total para exclusão de fístulas.

D) Ocorre mais frequentemente por laceração de veias medulares que cursam no espaço epidural.

E) Infartos e trombose venosa não são complicações possíveis.

QUESTÃO 21

Criança, 5 anos de idade, realiza exame para seguimento de doença geneticamente determinada e epilepsia. Acerca do diagnóstico desse paciente, pode-se afirmar que o diagnóstico o predispõe às seguintes neoplasias:

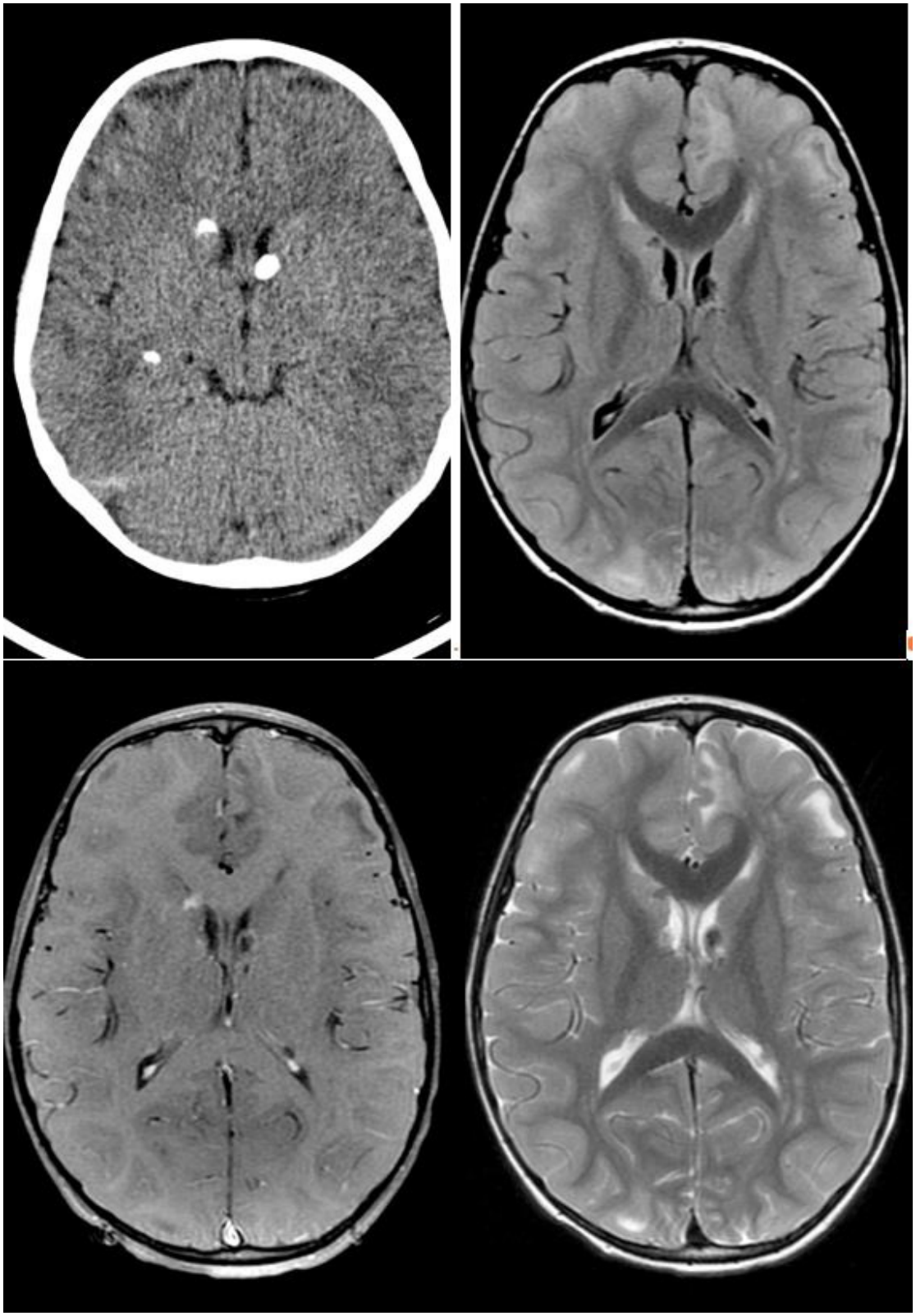

A) Astrocitoma e rabdomioma cardíaco.

B) Hemangioblastoma e carcinoma de células renais.

C) Glioma de vias ópticas e neurofibroma plexiforme.

D) Schwanoma vestibular e meningioma.

E) Papiloma de plexo coroide e teratoma cístico maduro.

QUESTÃO 22

Considere um paciente com quadro de cefaleia progressiva seguida de hemiparesia à direita, em uso regular de fluoxetina, losartana, sinvastativa e metformina. Analise a imagem a seguir.

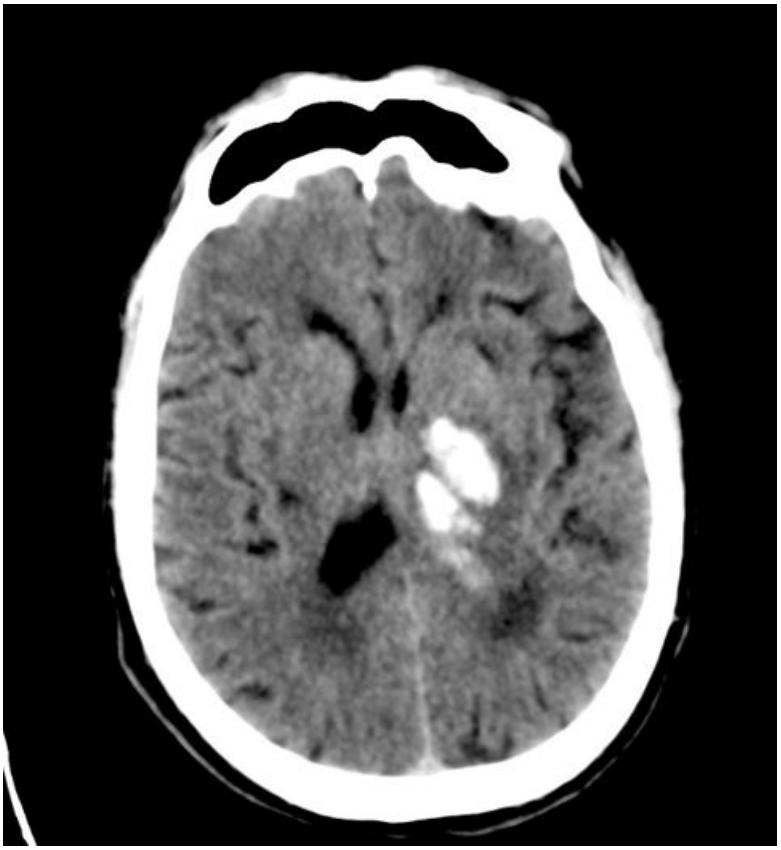

Em relação à imagem obtida no setor de emergência, pode-se afirmar que ela sugere como principal possibilidade

A) ruptura de microaneurisma de artéria perfurante.

B) ruptura de aneurisma de artéria cerebral média.

C) isquemia de ramos perfurantes da artéria cerebral média seguida de hemorragia.

D) neoplasia com hemorragia associada.

E) hemorragia devido à angiopatia amiloide.

QUESTÃO 23

Paciente, 70 anos de idade, etilista crônico, morador de rua, é encontrado em via pública confuso e sonolento. Ao exame neurológico, apresenta-se com hemiparesia esquerda e afasia. Nesse contexto, analise a imagem a seguir.

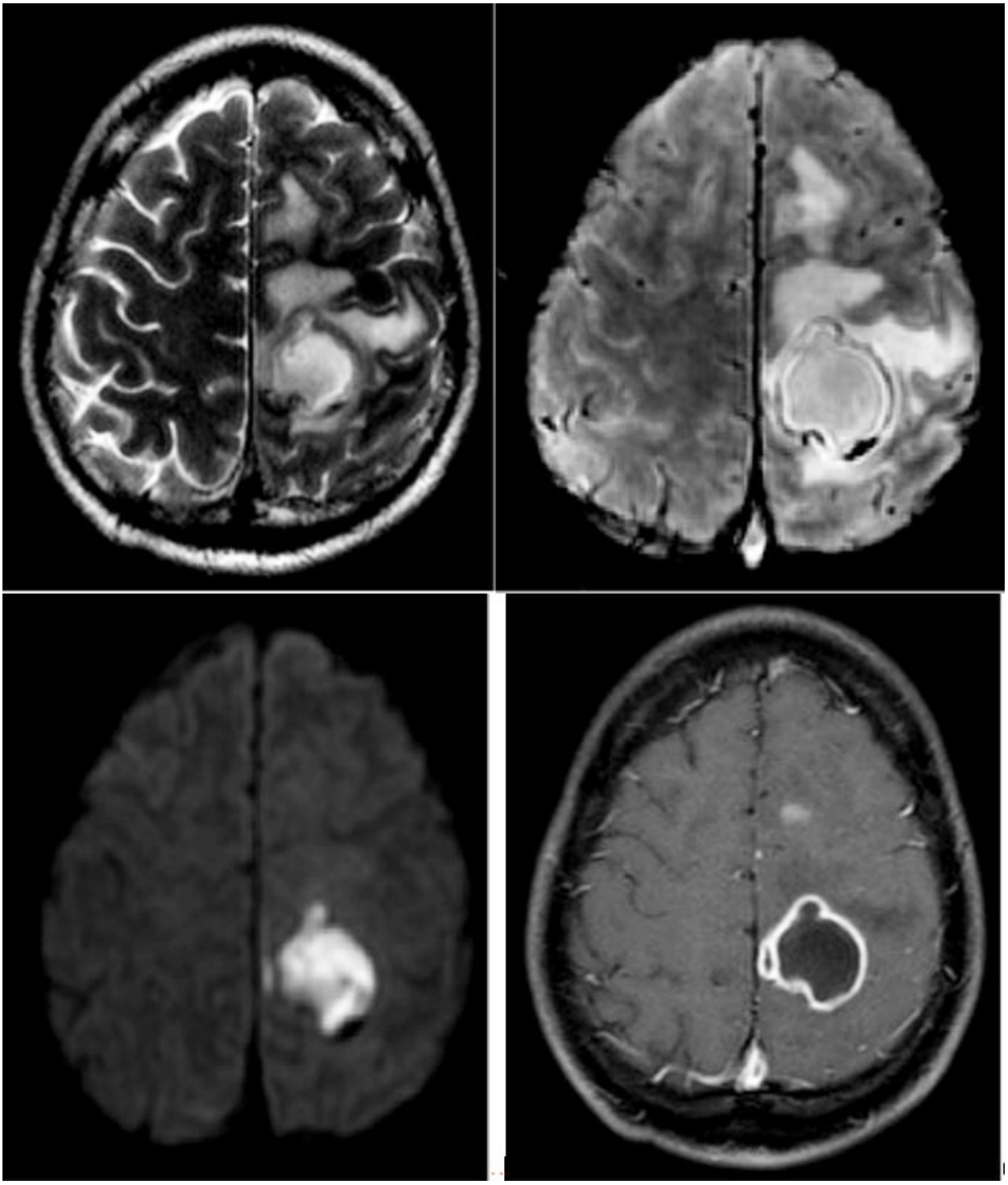

A principal possibilidade diagnóstica para essa imagem é:

A) Abscesso por infecção piogênica.

B) Hemorragia intrapenquimatosa.

C) Neoplasia de alto grau primária.

D) Neoplasia secundária metastática.

E) Neoplasia linfoprolifativa primária.

QUESTÃO 24

Paciente, sexo masculino, 50 anos de idade, procurou o pronto-socorro por dor na fossa ilíaca esquerda, sendo suspeitado de diverticulite e realizada uma tomografia computadorizada do abdome.

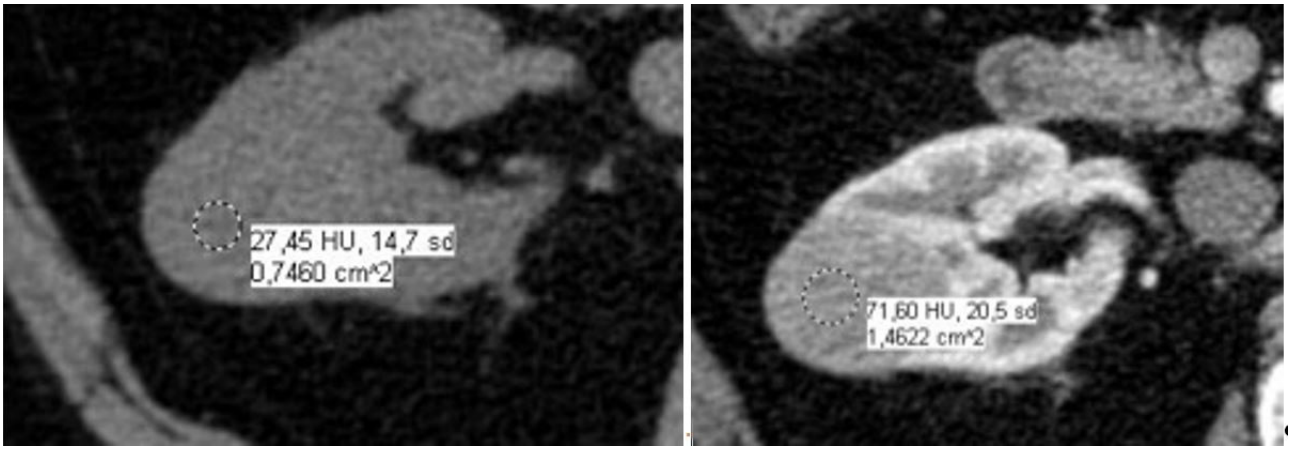

Assinale a alternativa que apresenta a melhor descrição do achado e hipótese diagnóstica, respectivamente.

A) Nefrograma estriado / Pielonefrite aguda.

B) Lesão cística com realce mensurável / Nefroma cístico multilocular.

C) Lesão cística sem realce mensurável / Cisto renal simples.

D) Área em cunha hipovascularizada / Infarto renal.

E) Nódulo sólido hipovascularizado / Carcinoma de células renais papilífero.

QUESTÃO 25

Paciente, sexo feminino, 45 anos de idade, apresenta dor recorrente na região lombar esquerda há 3 anos. Analise os achados tomográficos a seguir.

Assinale a alternativa correta, considerando a principal hipótese diagnóstica diante desses achados tomográficos.

A) Essa patologia está relacionada a processo inflamatório agudo renal, e o principal patógeno envolvido é a *Ecoli*.

B) O aspecto clássico é de “pata de urso”, e o processo inflamatório crônico pode estender-se à gordura perirrenal.

C) O ponto-chave dessa doença é a associação entre cálculo coraliforme e lesões císticas renais.

D) Essa patologia representa um processo inflamatório granulomatoso crônico, e o principal patógeno envolvido é a *M. tuberculosis*.

E) Frequentemente é bilateral, cursando com estenoses infundibulares, caliectasias assimétricas e retração vesical.

QUESTÃO 26

Paciente, sexo feminino, 45 anos de idade, realiza RM de pelve (vide imagem a seguir) por quadro de anemia crônica e metrorragia. A data da última menstruação é de 12 dias antes do estudo de RM.

Nesse caso, qual é o achado da imagem e a principal hipótese diagnóstica, respectivamente?

A) Nódulo miometrial com baixo sinal em T2 / Mioma.

B) Lesão com baixo sinal em T2 no recesso vesicouterino / Endometriose.

C) Espessamento difuso do endométrio / Carcinoma endometrial.

D) Espessamento difuso da zona juncional com cistos / Adenomiose.

E) Endométrio trilaminar, normal para a fase proliferativa do ciclo menstrual.

QUESTÃO 27

Paciente, sexo feminino, 32 anos de idade, com dor abdominal e febre há 6 dias.

Diante dos achados da tomografia computadorizada a seguir, assinale a alternativa que apresenta, respectivamente, a melhor descrição do achado, hipótese diagnóstica e conduta.

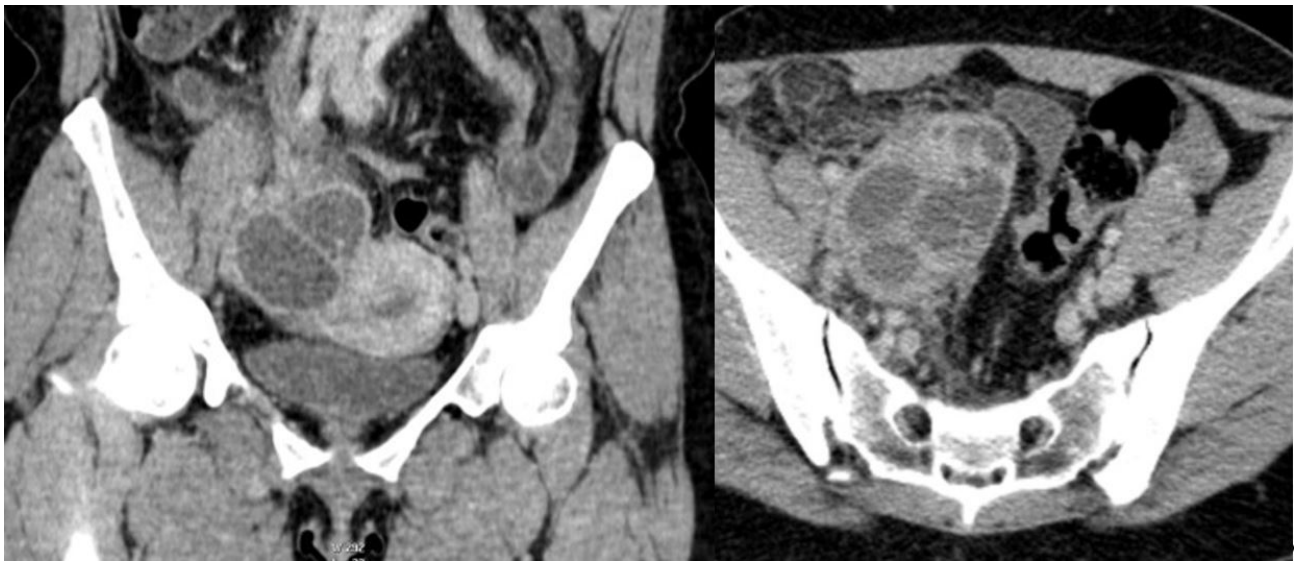

A) Lesão cística complexa na região anexial direita / Abscesso tubo-ovariano / Antibioticoterapia.

B) Lesão sólido-cística na região anexial direita / Neoplasia epitelial mucinosa / Complementação com RM do abdome e pelve.

C) Lesão cística complexa na região anexial direita / Abscesso tubo-ovariano / Complementação com RM da pelve para confirmação diagnóstica.

D) Ovário aumentado e com cistos / Ovários policísticos / Ultrassonografia transvaginal com preparo.

E) Linfonodomegalia necrótica / Tuberculose / Pesquisa de BAAR.

QUESTÃO 28

Paciente, sexo feminino, 40 anos de idade, refere dispneia e pneumonias de repetição há alguns meses. Descreve, ainda, dor, vermelhidão e espessamento do pavilhão articular bilateral e sintomas de artrite.

Com base na história clínica e nas imagens a seguir, qual é o diagnóstico mais provável?

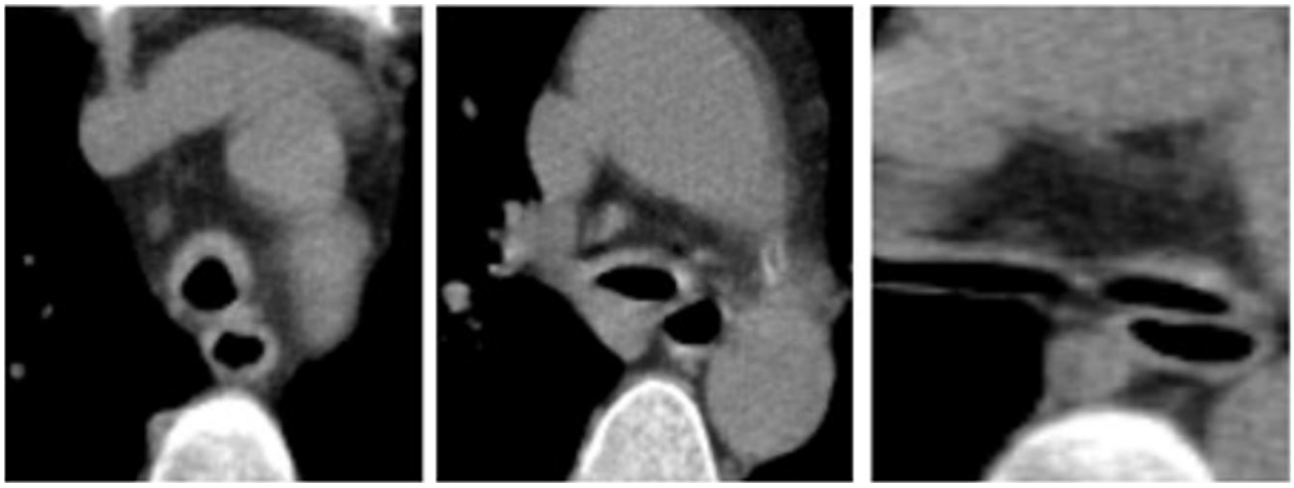

A) Traqueobroncopatia osteocondroplástica.

B) Carcinoma adenoide cístico.

C) Amiloidose traqueobrônquica.

D) Tuberculose traqueobrônquica.

E) Policondrite recidivante.

QUESTÃO 29

Paciente, 39 anos de idade, sexo feminino, assintomática. Massa mediastinal a esclarecer no RX de tórax. Realizou TC de tórax com contraste para elucidação diagnóstica, apresentado na imagem a seguir.

Nesse caso, qual é a principal hipótese diagnóstica?

A) Timoma.
B) Teratoma.
C) Linfoma de Hodgkin.
D) Aneurisma de aorta com trombo.
E) Bócio mergulhante de tireoide.

QUESTÃO 30

Observe as imagens a seguir de TC e RM.

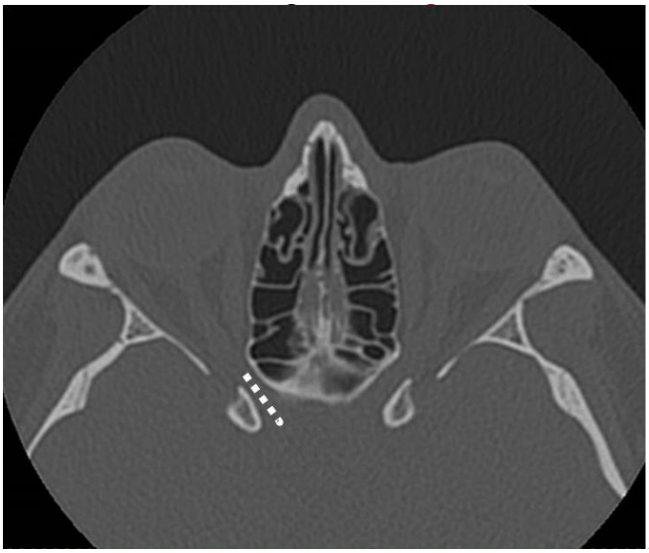

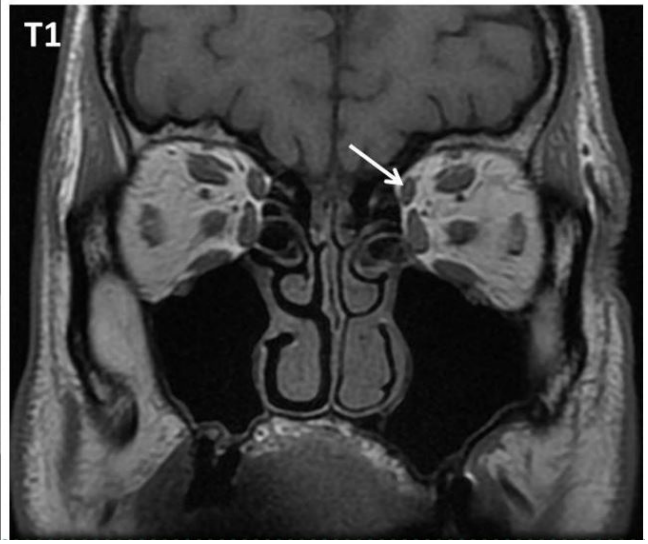

Assinale a alternativa que apresenta as estruturas indicadas pela linha tracejada e pela seta, respectivamente.

A) Fissura orbitária superior / Músculo reto medial.
B) Fissura orbitária superior / Músculo oblíquo superior.
C) Fissura orbitária inferior / Músculo reto superior.
D) Canal óptico / Músculo reto medial.
E) Canal óptico / Músculo oblíquo superior.

QUESTÃO 31

Paciente, 33 anos de idade, sexo masculino, com doença cardíaca congênita e nefropatia crônica, fazendo diálise há 15 anos. Apresenta-se com queixas de tosse, febre e dispneia. Realizou TC de tórax sem contraste.

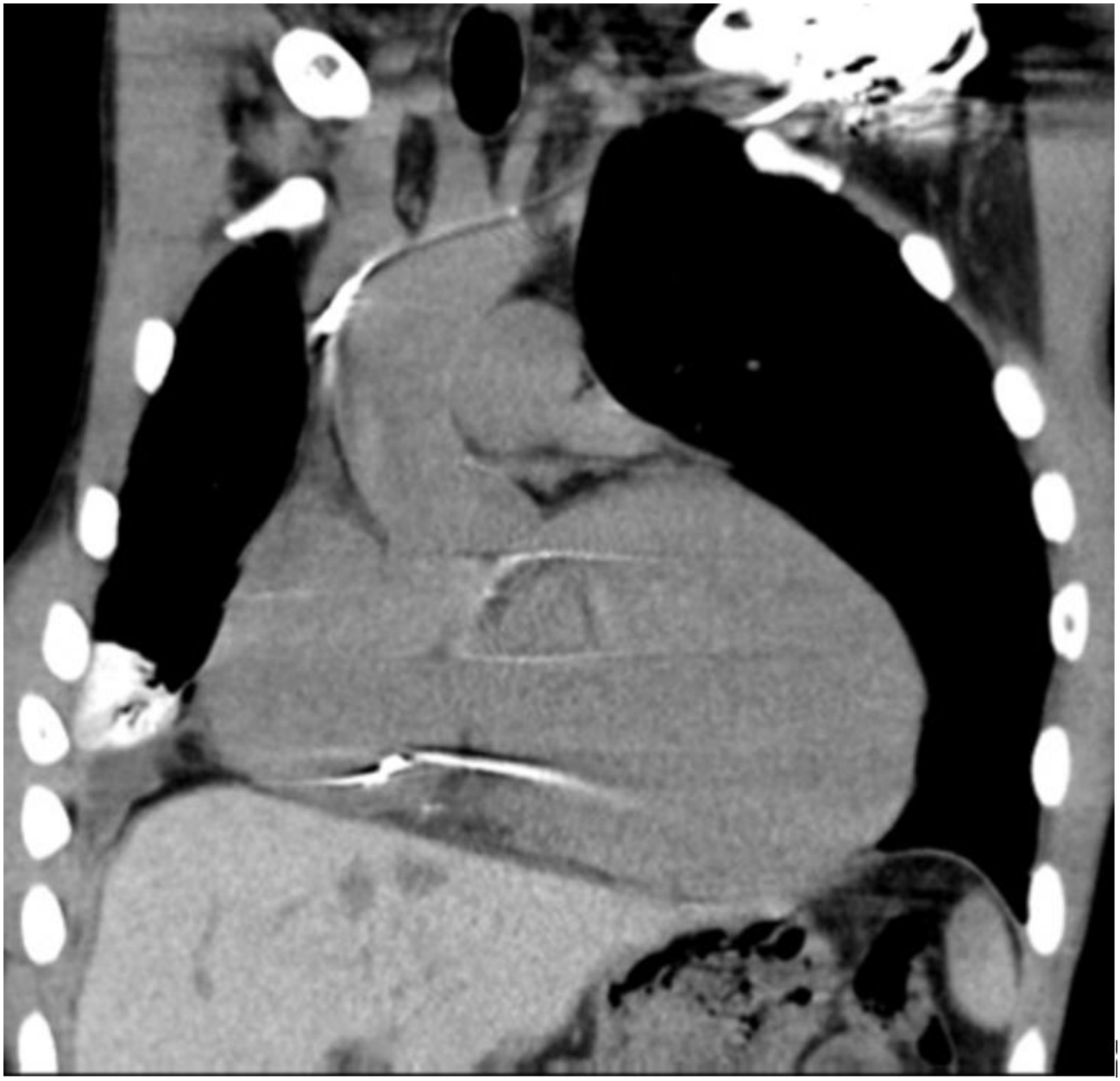

Nesse caso, a principal hipótese diagnóstica é

A) atelectasia de lobo médio.

B) toxicidade por amiodarona.

C) calcificação pulmonar metastática.

D) insuficiência cardíaca congestiva.

E) pneumonia bacteriana.

QUESTÃO 32

Considere um paciente, 53 anos de idade, sexo feminino, tabagista – 20 maços/ano, queixa-se de tosse predominantemente seca e dispneia. Solicitada TC de tórax para melhor avaliação.

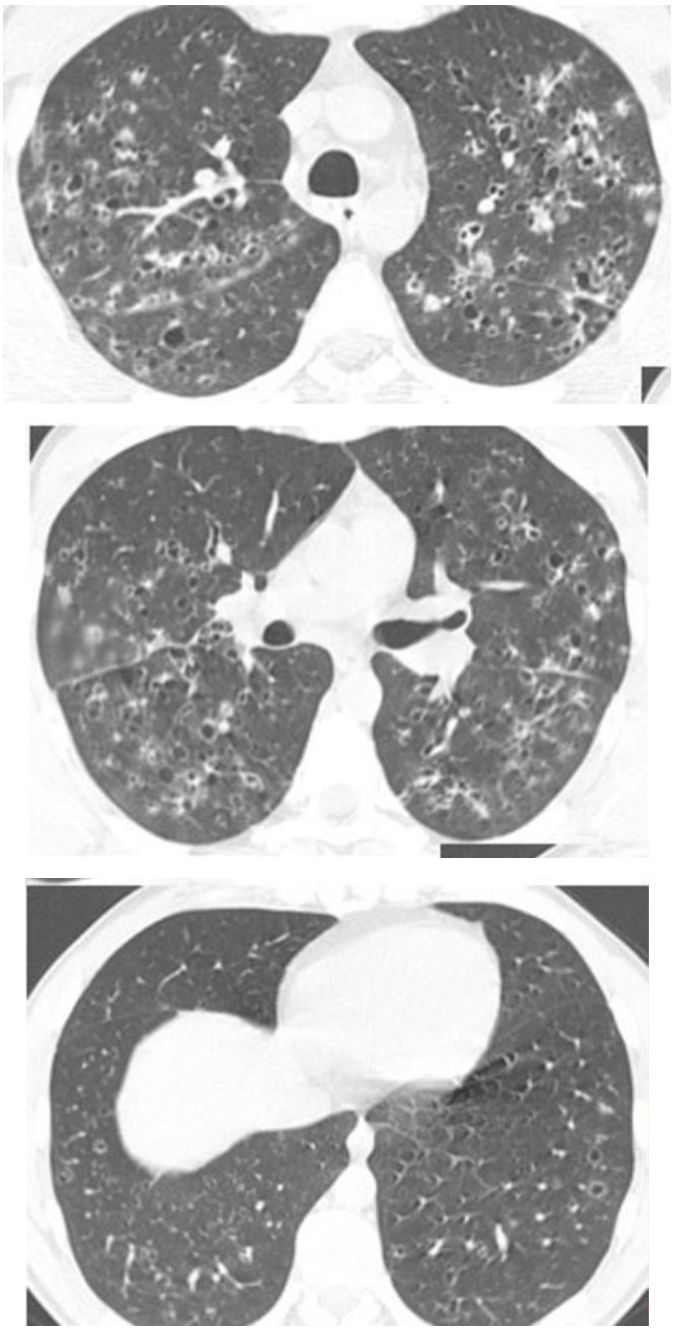

Nesse caso, qual é a principal hipótese diagnóstica?

A) Enfisema centrolobular.

B) Linfangioleiomiomatose.

C) Metastases escavadas.

D) Histiocitose de células de Langerhans.

E) Bronquiolite respiratória do tabagista.

QUESTÃO 33

Criança de 6 anos de idade, sexo masculino, trazida pela avó à emergência do hospital com quadro de tosse e dispneia, sem história de febre. RX de tórax sem grandes anormalidades. Solicitado TC de tórax para melhor avaliação.

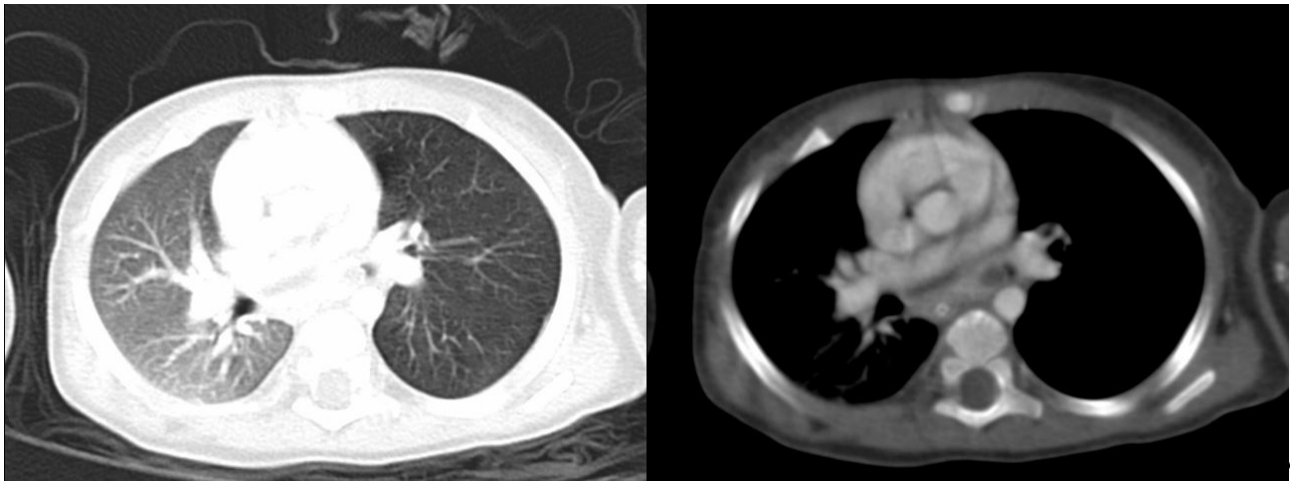

Nesse caso, qual é a hipótese diagnóstica?

A) Pneumonia viral.

B) Asma brônquica.

C) Aspiração de corpo estranho.

D) Broncopneumonia bacteriana.

E) Tromboembolismo pulmonar.

QUESTÃO 34

Analise a imagem a seguir.

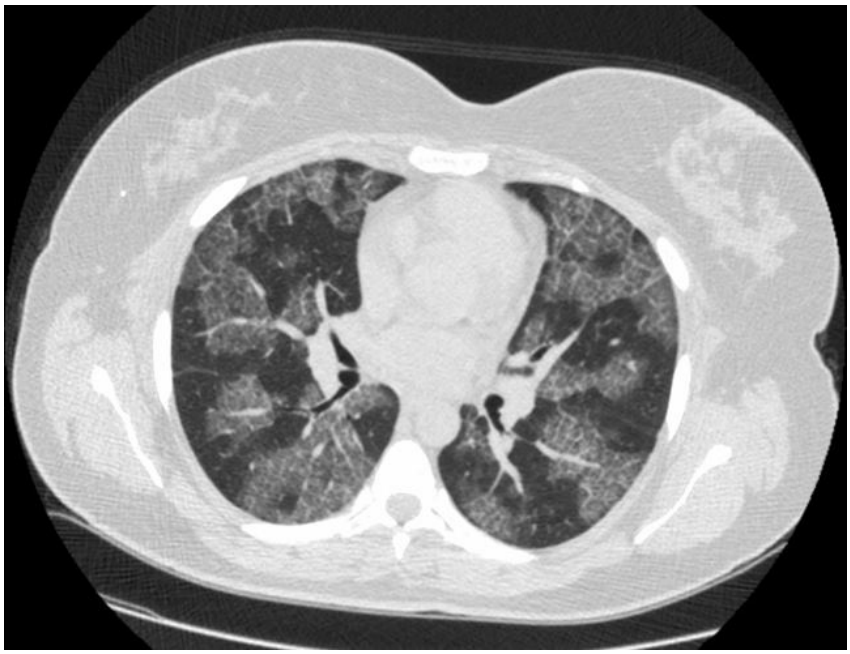

Qual é o padrão tomográfico apresentado nessa imagem e qual é a melhor correlação à principal hipótese diagnóstica?

A) Pavimentação em mosaico / Proteinose alveolar.

B) Atenuação em mosaico com alteração perfusional / Doenças de pequenas vias aéreas.

C) Vidro fosco / Pneumocistose em paciente com SIDA.

D) Consolidações pulmonares / Edema alveolar.

E) Espessamento dos septos interlobulares / Linfangite carcinomatosa.

QUESTÃO 35

Analise a imagem a seguir, que apresenta a transversal no terço médio da fossa poplítea.

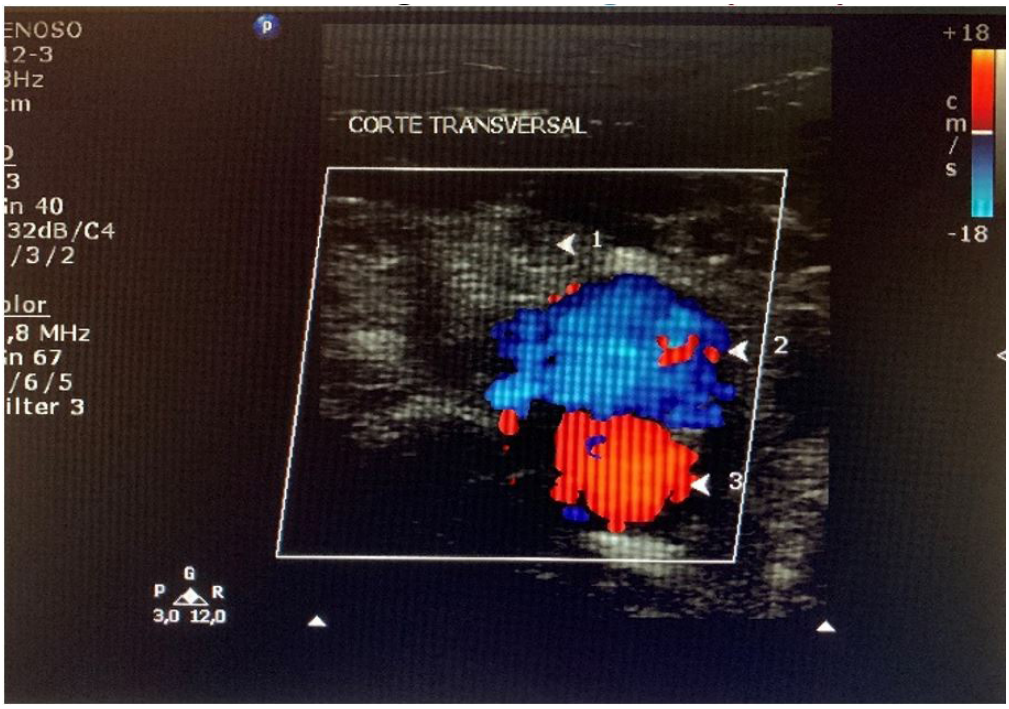

Assinale a alternativa que identifica corretamente as estruturas numeradas em 1, 2 e 3, respectivamente.

A) 1. Nervo isquiático / 2. veia poplítea / 3. artéria poplítea
B) 1. Nervo fibular superficial / 2. veia poplítea / 3. artéria poplítea
C) 1. Nervo fibular profundo / 2. veia poplítea / 3. artéria poplítea
D) 1. Nervo isquiático / 2. artéria poplítea / 3. veia poplítea
E) 1. Nervo tibial / 2. veia poplítea / 3. artéria poplítea

QUESTÃO 36

Com base na imagem a seguir do Doppler e na anatomia da fossa poplítea, é correto afirmar:

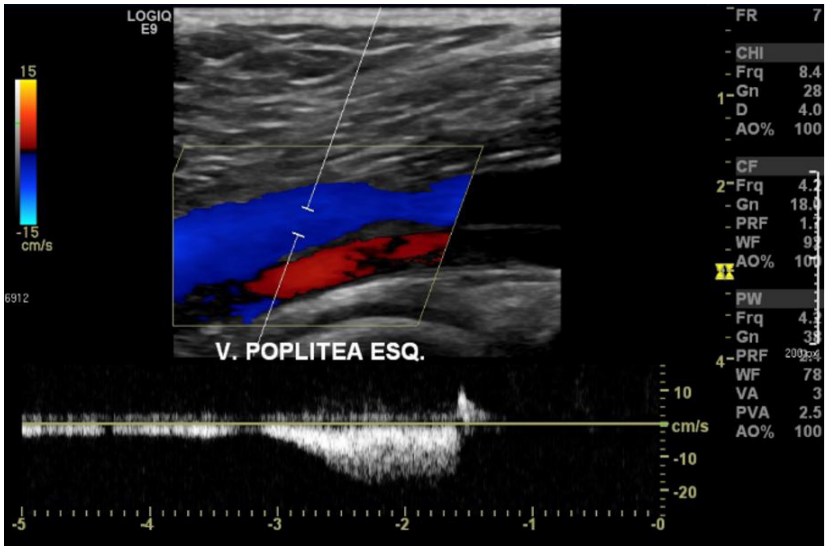

A) A veia poplítea está localizada posteriormente à artéria poplítea e é competente.
B) A veia poplítea está localizada posteriormente à artéria poplítea e é insuficiente.
C) A veia poplítea está localizada anteriormente à artéria poplítea e é competente.
D) A veia poplítea está localizada anteriormente à artéria poplítea e é insuficiente.
E) A veia poplítea está localizada anteriormente à artéria poplítea e é incompetente.

QUESTÃO 37

Considere a avaliação e interpretação da análise Doppler fluxométrica da veia safena magna apresentada a seguir.

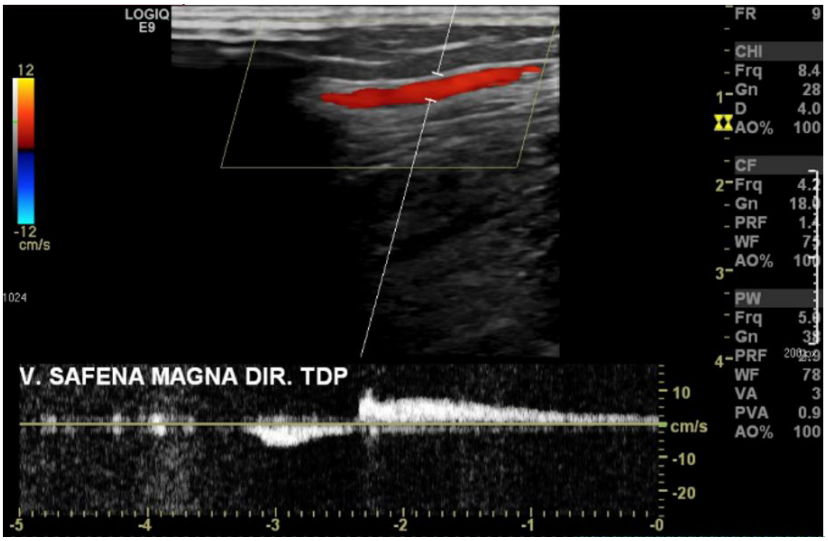

Com base na análise espectral dessa imagem e considerando o Doppler venoso dos membros inferiores, é correto afirmar:

A) A primeira parte da onda de fluxo corresponde à compressão extrínseca da perna pelo examinador, distalmente ao ponto examinado na safena magna, intensificando o fluxo ascendente. A segunda parte da onda de fluxo corresponde ao refluxo patológico, maior que 1 segundo.

B) A primeira parte da onda de fluxo corresponde à compressão extrínseca da perna pelo examinador, proximalmente ao ponto examinado na safena magna, intensificando o fluxo descendente. A segunda parte da onda de fluxo corresponde ao refluxo patológico, maior que 1 segundo.

C) A primeira parte da onda de fluxo corresponde ao fluxo ascendente fisiológico na safena magna. A segunda parte da onda de fluxo corresponde ao refluxo patológico, maior que 1 segundo.

D) A primeira parte da onda de fluxo corresponde ao fluxo ascendente fisiológico na safena magna. A segunda parte da onda de fluxo corresponde ao refluxo fisiológico, maior que 1 segundo.

E) A primeira parte da onda de fluxo corresponde ao fluxo descendente fisiológico na safena magna. A segunda parte da onda de fluxo corresponde ao refluxo patológico, maior que 1 segundo.

QUESTÃO 38

Paciente de 51 anos de idade, sexo masculino, que apresenta neoplasia do reto.

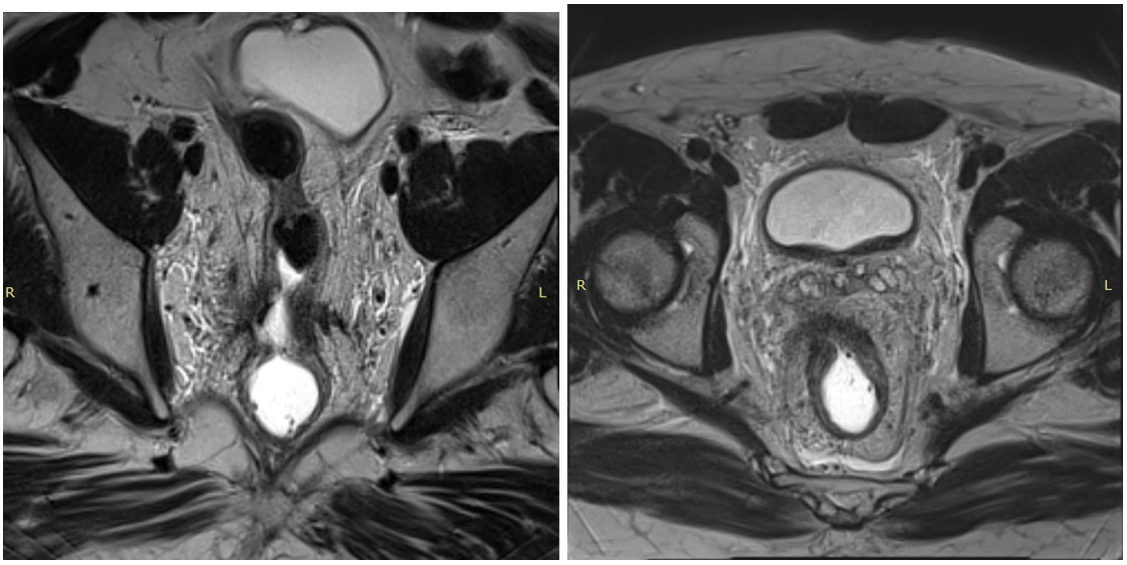

Baseando-se nesse caso e na imagem apresentada, assinale a melhor classificação TNM do estadiamento dessa lesão.

A) Tis.

B) T1.

C) T2.

D) T3.

E) T4.

QUESTÃO 39

Considere uma criança de 4 anos de idade apresentando proptose ocular à direita. Observe a imagem a seguir e assinale o diagnóstico mais provável.

A) Toxoplasmose.

B) Melanoma.

C) Retinoblastoma.

D) Hemangioma.

E) Meningioma do nervo óptico.

QUESTÃO 40

Considere um adolescente do sexo masculino, que apresenta dor após trauma leve.

Nesse caso, qual é o diagnóstico mais provável?

A) Osteomielite aguda.
B) Osteossarcoma.
C) Fratura em consolidação com calo ósseo.
D) Defeito cortical fibroso.
E) Fibroma não ossificante.

QUESTÃO 41

Criança de 10 anos de idade com dor na porção anterior do joelho.

Nesse caso, qual é o diagnóstico mais provável?

A) Doença de Sinding-Larsen-Johansson.
B) Osteonecrose.
C) Bursite infrapatelar.
D) Osteomielite.
E) Doença de Osgood-Schlatter.

QUESTÃO 42

Considere uma criança de 2 anos de idade com dor abdominal.

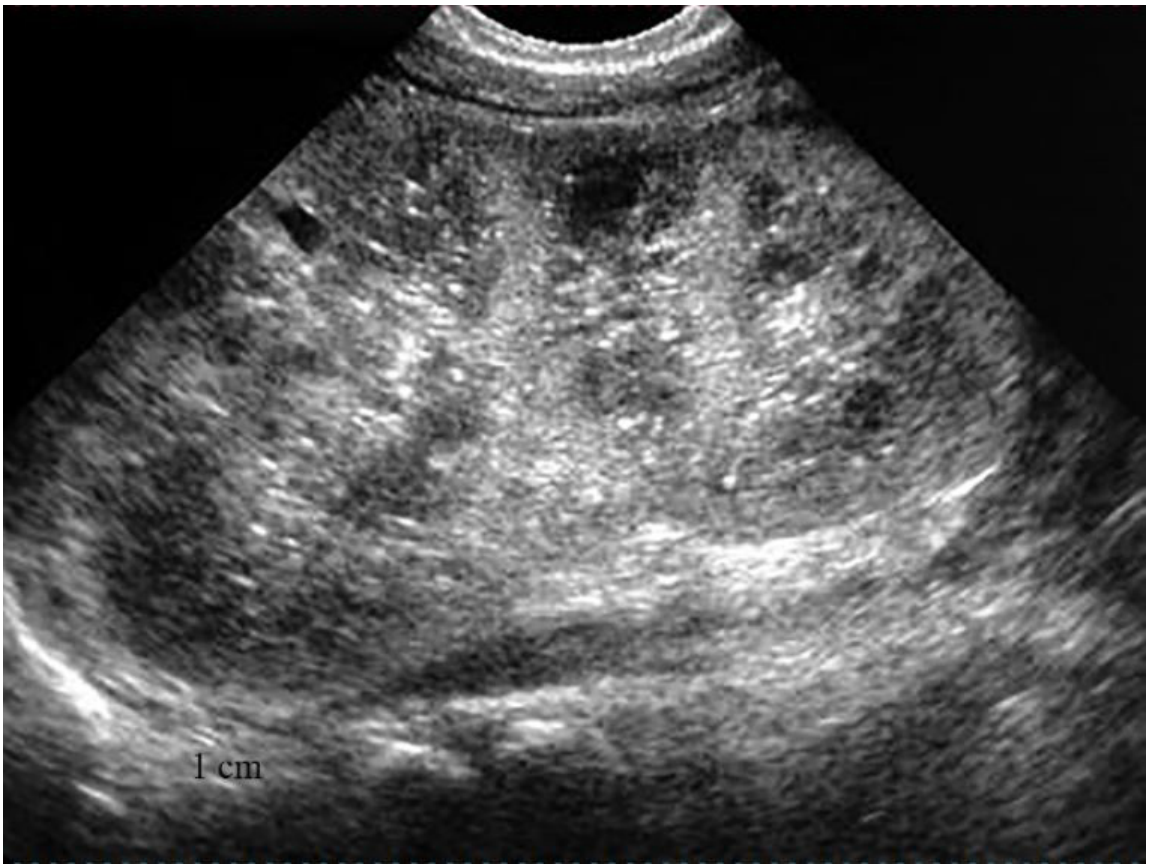

Baseando nesse caso e na ultrassonografia apresentada, qual é o diagnóstico mais provável?

A) Doença renal autossômica recessiva.

B) Nefrocalcinose.

C) Nefronoftise.

D) Tuberculose.

E) Infartos corticais.

QUESTÃO 43

Paciente de 58 anos de idade, que apresenta dor e distensão abdominal.

Baseando nesse caso e na imagem apresentada, qual é o diagnóstico mais provável?

A) Pneumoperitônio.

B) Volvo de sigmoide.

C) Neoplasia de reto.

D) Alça sentinela em diverticulite aguda.

E) Pneumatose intestinal.

QUESTÃO 44

Paciente de 70 anos de idade, no segundo pós-operatório de cirurgia cardíaca, evoluindo com dor abdominal aguda no flanco esquerdo.

Baseando-se nesse caso e na imagem do exame tomográfico, assinale a alternativa correta.

A) As imagens do estudo sem contraste mostram distensão gasosa no intestino grosso, com níveis líquidos no mesogástrio.

B) A presença de líquido livre, observada nos flancos e no mesogástrio, é anormal para o momento operatório, motivando nesse contexto investigação adicional.

C) A presença de pneumatose intestinal, no flanco esquerdo, nesse contexto clínico, é indicativa de isquemia mesentérica.

D) Bordas de grandes territórios vasculares representam sítios poupados de isquemia, por sua vascularização abundante.

E) O hematoma agudo observado na musculatura oblíqua direita indica um estado de hipocoagulabilidade, desfavorecendo a hipótese de isquemia mesentérica.

QUESTÃO 45

Na neurossonografia de um feto com as características a seguir, os achados são típicos de qual situação?

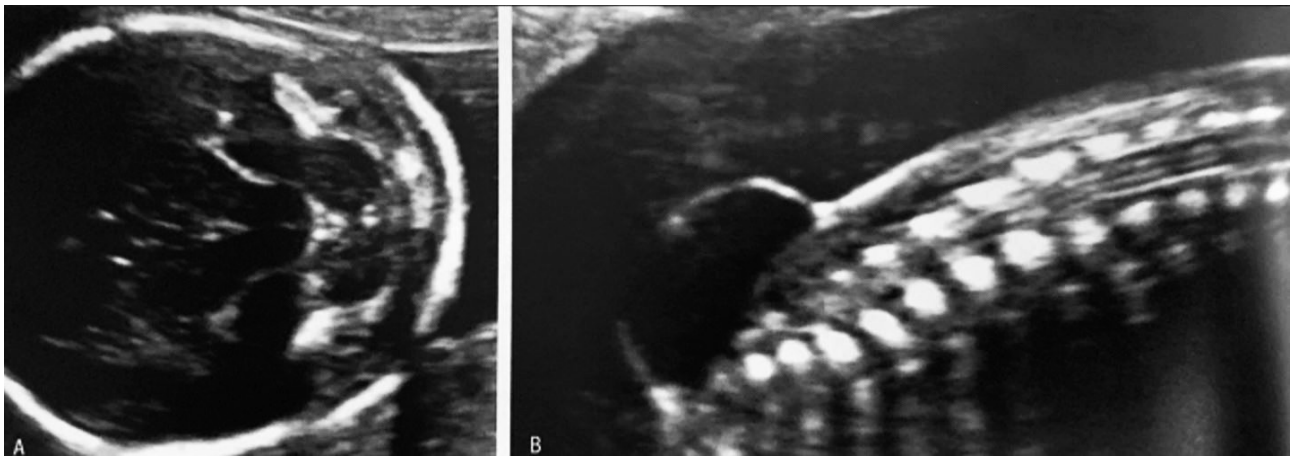

A) Exame ecográfico normal.

B) Malformação de Chiari II.

C) Malformação de Dandy-Walker.

D) Holoprosencefalia alobar.

E) Megacisterna magna.

QUESTÃO 46

Paciente de 17 anos de idade, queixando-se de dor abdominal recorrente na fossa ilíaca direita.

Assinale a alternativa que apresenta correta e respectivamente a lesão observada no estudo tomográfico correspondente e seu diagnóstico diferencial.

A) A presença de estratificação mural, caracterizada pelo padrão de hiper e hiporrealce mural alternados no íleo distal e na fossa ilíaca direita, é inespecífica no exame atual, favorecendo a hipótese de tuberculose intestinal.

B) A presença de fístula enterocutânea, na fossa ilíaca direita, indica tratar-se de linfoma do íleo distal, com drenagem tumoral por necessidade.

C) A distensão de alças de íleo na fossa ilíaca esquerda e hipogástrio é compatível com abdome agudo obstrutivo.

D) Os achados de estratificação mural, infiltração da gordura mesentérica adjacente e fistulização para a parede abdominal anterior são compatíveis com doença de Crohn fistulizante.

E) O sinal do pente, relacionado ao ingurgitamento dos vasos mesentéricos, é identificado em casos de isquemia intestinal aguda, como no exame atual.

QUESTÃO 47

Paciente de 76 anos de idade, submetida a exame de tomografia computadorizada do abdome total, com investigação de dor epigástrica, náuseas e empachamento, com diagnóstico de lesão na cabeça do pâncreas.

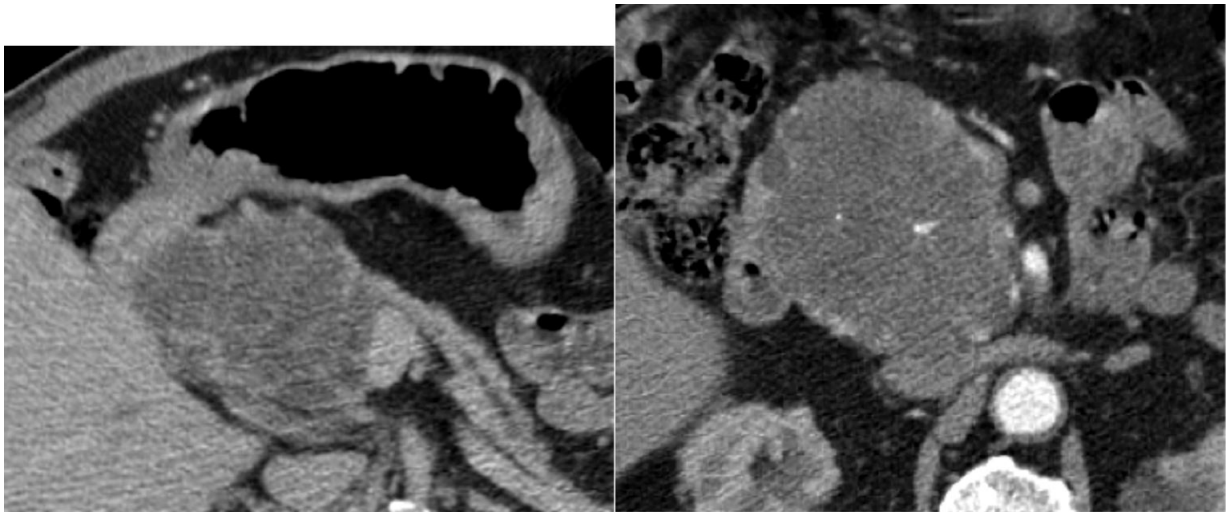

Assinale a alternativa que apresenta os achados tomográficos e o seu diagnóstico diferencial mais provável, respectivamente.

A) Lesão hipoatenuante, provavelmente cística, com calcificação focal no interior, compatível com cistoadenocarcinoma do pâncreas.

B) Neoplasia cística serosa caracterizada por microcistos e calcificação grosseira central na cabeça do pâncreas.

C) Massa com microcistos e calcificação grosseira na cabeça do pâncreas, compatível com neoplasia cística serosa.

D) A presença da massa sólida na cabeça pancreática, promovendo dilatação do ducto pancreático principal, na imagem tomográfica correspondente, indica como diagnóstico provável adenocarcinoma do pâncreas.

E) Massa com contorno lobulado e calcificação focal na cabeça do pâncreas, deslocando os órgãos adjacentes, com hiporrealce, compatível com linfoma pancreático.

QUESTÃO 48

As imagens a seguir são de um feto de 29 semanas e 3 dias, com perfil hemodinâmico normal e peso no percentil 25. A mãe tem 29 anos de idade, é primigesta, hipertensa e portadora de artrite reumatoide.

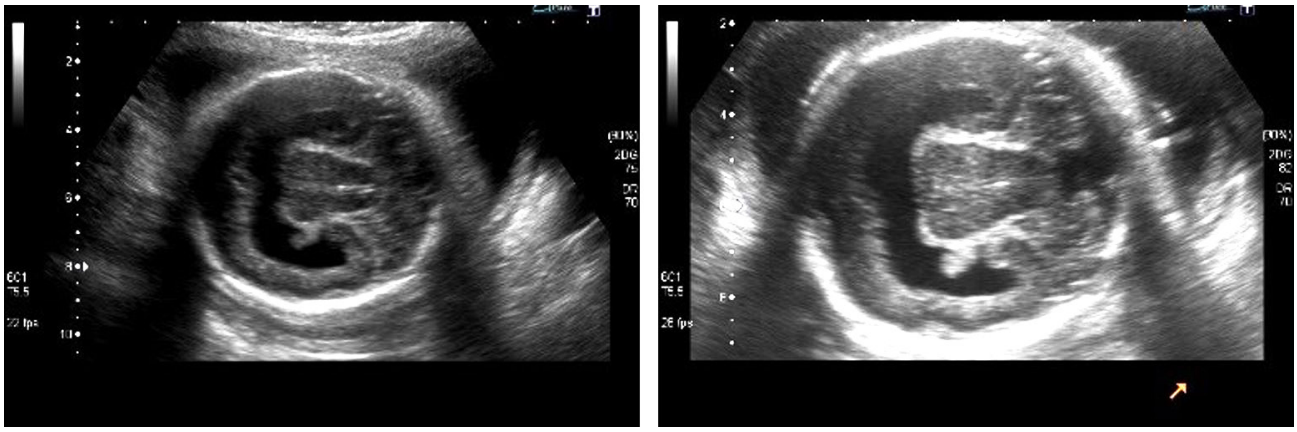

Assinale a alternativa que corresponde ao diagnóstico da alteração do polo cefálico fetal.

A) Hidranencefalia.

B) Holoprosencefalia alobar.

C) Holoprosencefalia semilobar.

D) Agenesia completa de corpo caloso.

E) Hidrocefalia com dilatação do terceiro ventrículo.

QUESTÃO 49

G3P1A1, 33 anos de idade, apresentou um exame anterior de seu filho de translucência nucal realizado com 13 semanas, com o seguinte resultado: osso nasal presente, TN de 4,0 mm. Hoje com 18 semanas e área cística septada região posterior. Estruturas intracranianas sem alterações para a idade gestacional.

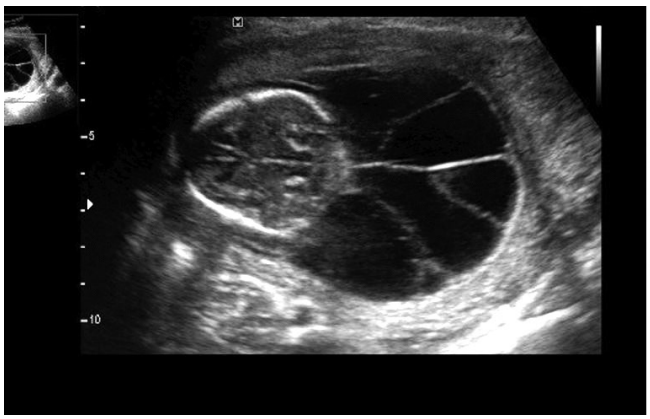

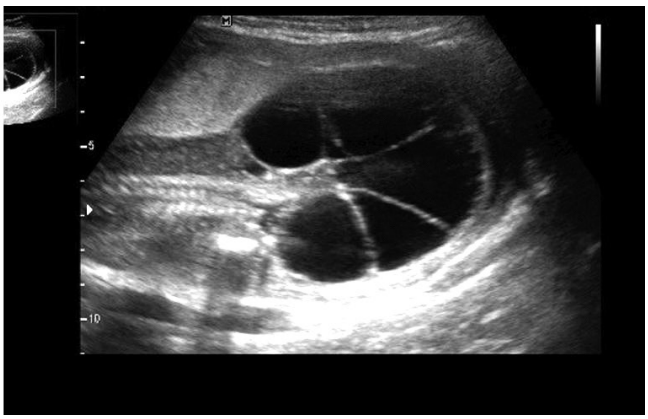

Baseando nesse caso e imagens, qual alternativa corresponde à alteração apresentada?

A) Encefalocele.

B) Meningocele.

C) Cisto de fossa posterior.

D) Higromacístico.

E) Bandas amnióticas.

QUESTÃO 50

Analise o caso clínico a seguir.

G3P0A3, 29 anos de idade. Última gestação há 3 anos. Todos os três abortamentos seguidos de curetagem uterina. Queixa sangramento irregular ao longo do mês e dificuldade para engravidar novamente. Histerossalpingografia recente normal, assim como exames laboratoriais também sem alterações. BHCG negativo.?

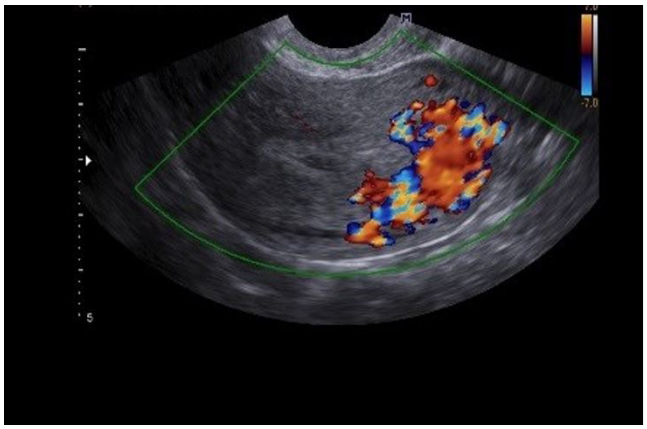

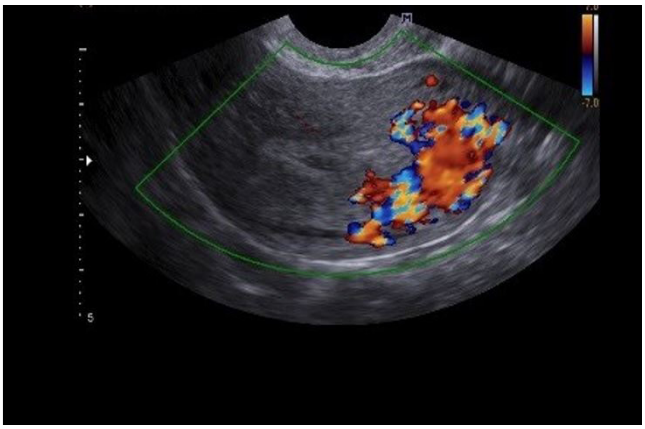

Baseando-se na avaliação desse imagem e no caso, qual é a hipótese diagnóstica mais provável?

A) Varizes do plexo arqueado.

B) Sarcoma uterino.

C) Mola invasiva.

D) Malformação arteriovenosa.

E) Mioma com provável degeneração maligna.

QUESTÃO 51

Analise caso clínico a seguir.

Primigesta, 32 anos de idade. Pré-natal sem intercorrências. Ultrassonografias anteriores sem alterações anatômicas ou hemodinâmicas, incluindo estudo morfológico realizado na 23ª semana. Curva de crescimento fetal adequada. Apresenta-se para rastreamento de rotina, sem queixas, com 35 semanas de gestação, ILA normal, feto feminino no percentil 50 de Hadlock. Durante a avaliação, nota-se imagem cística unilocular regular, de conteúdo anecoico, sem captação de fluxo ao Doppler, localizada na pelve fetal à esquerda, não visibilizada em exames anteriores. Demais aspectos da anatomia fetal sem alterações.

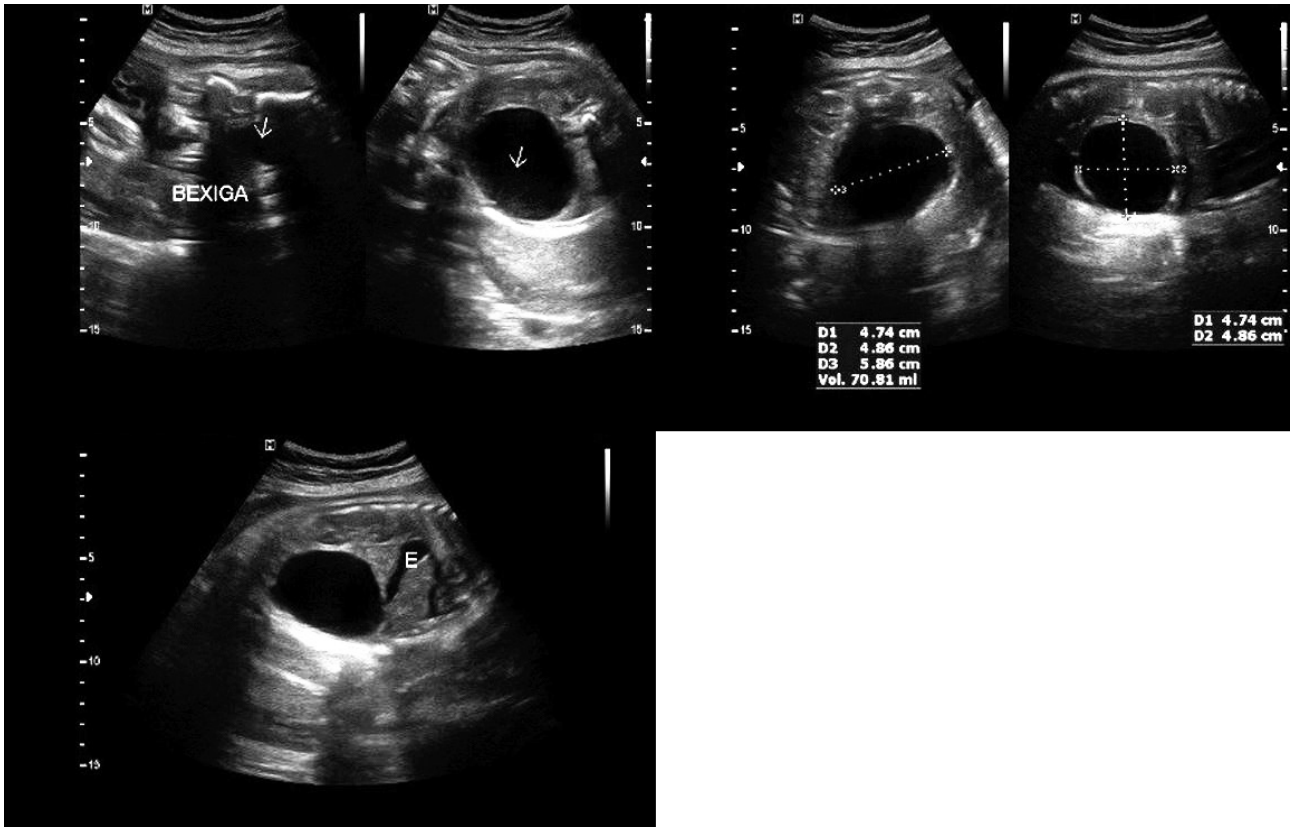

Considerando essas imagens e a evolução descrita, a hipótese diagnóstica mais provável corresponde a

A) megaureter.

B) sinal da dupla bolha.

C) cisto ovariano funcional.

D) cisto de colédoco.

E) mega bexiga com válvula de uretra posterior.

QUESTÃO 52

Observe a imagem a seguir que representa um corte coronal obtido com o transdutor posicionado sobre o hipocôndrio esquerdo de um paciente.

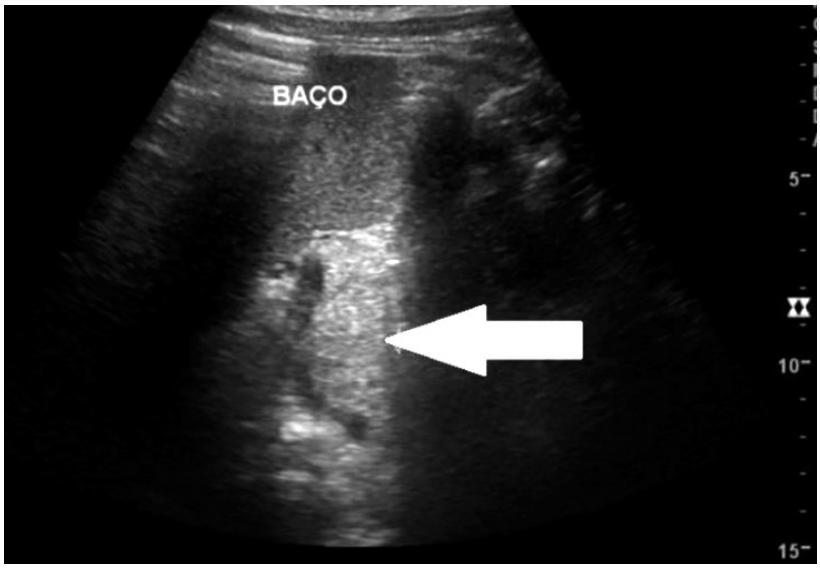

Qual é a estrutura apontada pela seta?

A) Rim esquerdo.
B) Aorta.
C) Grande curvatura do estômago.
D) Adrenal esquerda.
E) Pâncreas.

QUESTÃO 53

Analise a imagem a seguir que apresenta um nódulo hiperecoico, circunscrito, no segmento hepático V.

Sobre essa imagem, é incorreto afirmar:

A) O diagnóstico mais provável é de hemangioma hepático, por ser estatisticamente o tumor hepático benigno mais comum.
B) Adenoma hepático está incluído nos possíveis diagnósticos diferenciais.
C) Hiperplasia nodular focal está incluída nos possíveis diagnósticos diferenciais.
D) Trata-se de nódulo benigno, pois as metástases hepáticas são sempre hipoecoicas.
E) Estudos tomográficos contrastados identificam o padrão de comportamento vascular do nódulo, sendo importantes no diagnóstico.

QUESTÃO 54

A imagem a seguir apresenta um corte ultrassonográfico axial no nível da origem do tronco celíaco, primeiro grande ramo da aorta abdominal.

O primeiro grande ramo da aorta abdominal dá origem à

A) artéria hepática comum, artéria esplênica e artéria gástrica esquerda (não visibilizada nesse corte).
B) artéria mesentérica superior (não visibilizada nesse corte), artéria hepática e artéria esplênica.
C) artéria hepática comum, artéria esplênica e artéria gástrica direita (não visibilizada neste corte).
D) artéria hepática própria, artéria esplênica e artéria gástrica esquerda (não visibilizada nesse corte).
E) artéria mesentérica superior, artéria gástrica e artéria esplênica (não visibilizada nesse corte).

QUESTÃO 55

Analise a imagem a seguir que apresenta um corte ultrassonográfico axial no nível do pâncreas.

Sobre a sua relação anatômica com as estruturas adjacentes, é incorreto afirmar:

A) O processo uncinado está localizado, posteriormente, à confluência venosa espleno-mesentérica e, anteriormente, à aorta abdominal.
B) O processo uncinado está localizado anteriormente e em íntimo contato com a veia esplênica.
C) O corpo e a cauda pancreáticos estão localizados anteriormente e em íntimo contato com a veia esplênica.
D) O pâncreas está localizado posteriormente ao lobo hepático esquerdo.
E) A cabeça pancreática está localizada, inferiormente, à primeira porção do duodeno, à esquerda da segunda porção do duodeno e, superiormente, à terceira porção do duodeno.

QUESTÃO 56

Paciente do sexo masculino, referindo dor epigástrica agudizada há uma semana.

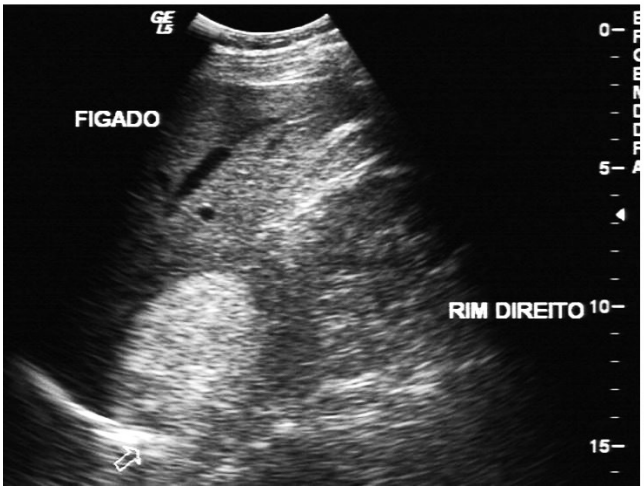

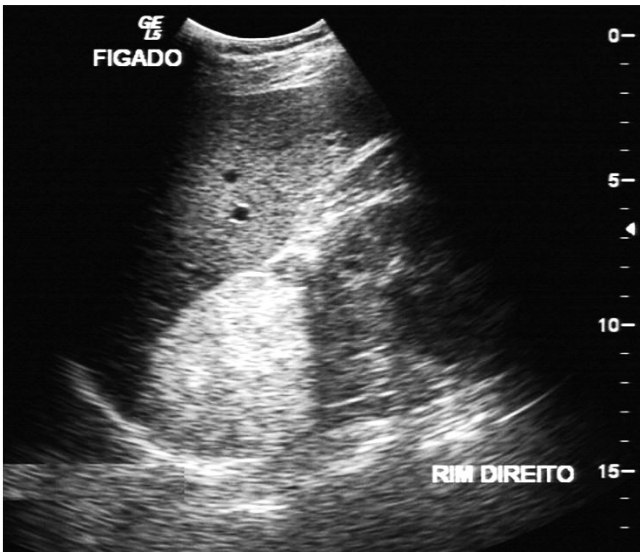

Com relação ao diagnóstico relacionado à imagem apresentada, é correto afirmar:

A) A principal possibilidade é de um adenocarcinoma adrenal.
B) Observa-se o “sinal da garra” caracterizando a lesão como de natureza intra-hepática.
C) A hipótese de um linfoma renal deve ser incluída no diagnóstico diferencial.
D) A principal possibilidade é de um adenoma adrenal pobre em gordura.
E) A principal possibilidade é de um mielolipoma adrenal.

QUESTÃO 57

Paciente em investigação de hipertensão renovascular apresenta a seguinte imagem.

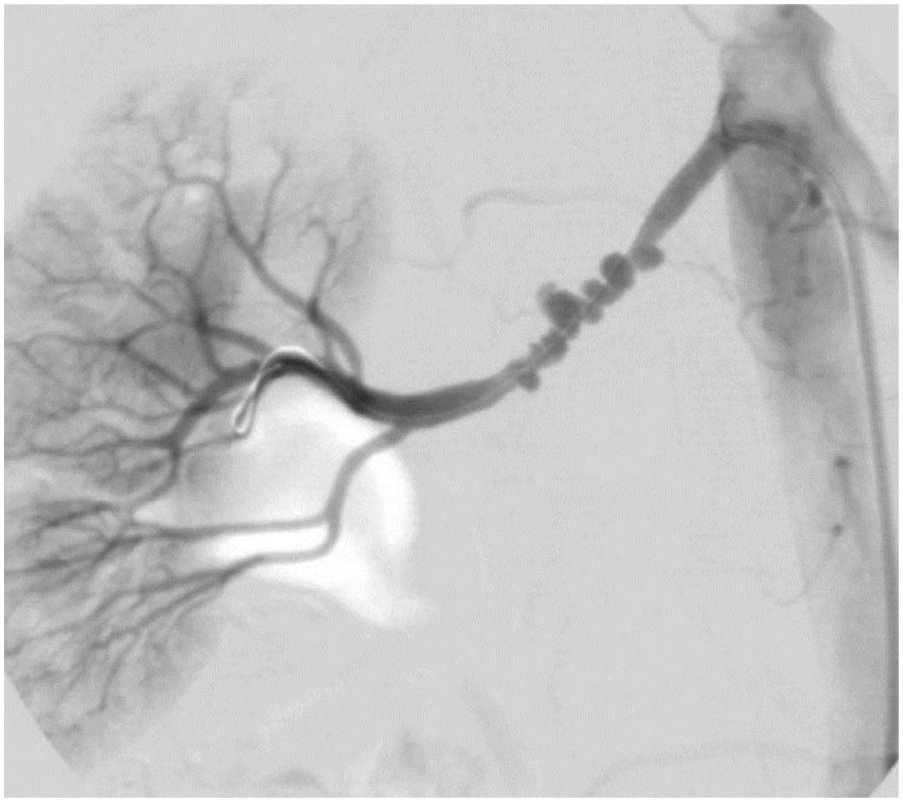

Qual é a hipótese diagnóstica e a conduta, respectivamente?

A) Displasia fibromuscular / Angioplastia com balão.
B) Arterite de Takayasu / Imunossupressão.
C) Arterite de Takayasu / Angioplastia.
D) Arterite de células gigantes / Biópsia temporal.
E) Aneurisma fusiforme / Correção endovascular com *stent* revestido.

QUESTÃO 58

Analise a lesão apresentada a seguir, identificada no fígado de um paciente do sexo feminino, com 30 anos de idade, assintomático, durante um exame de *check-up*.

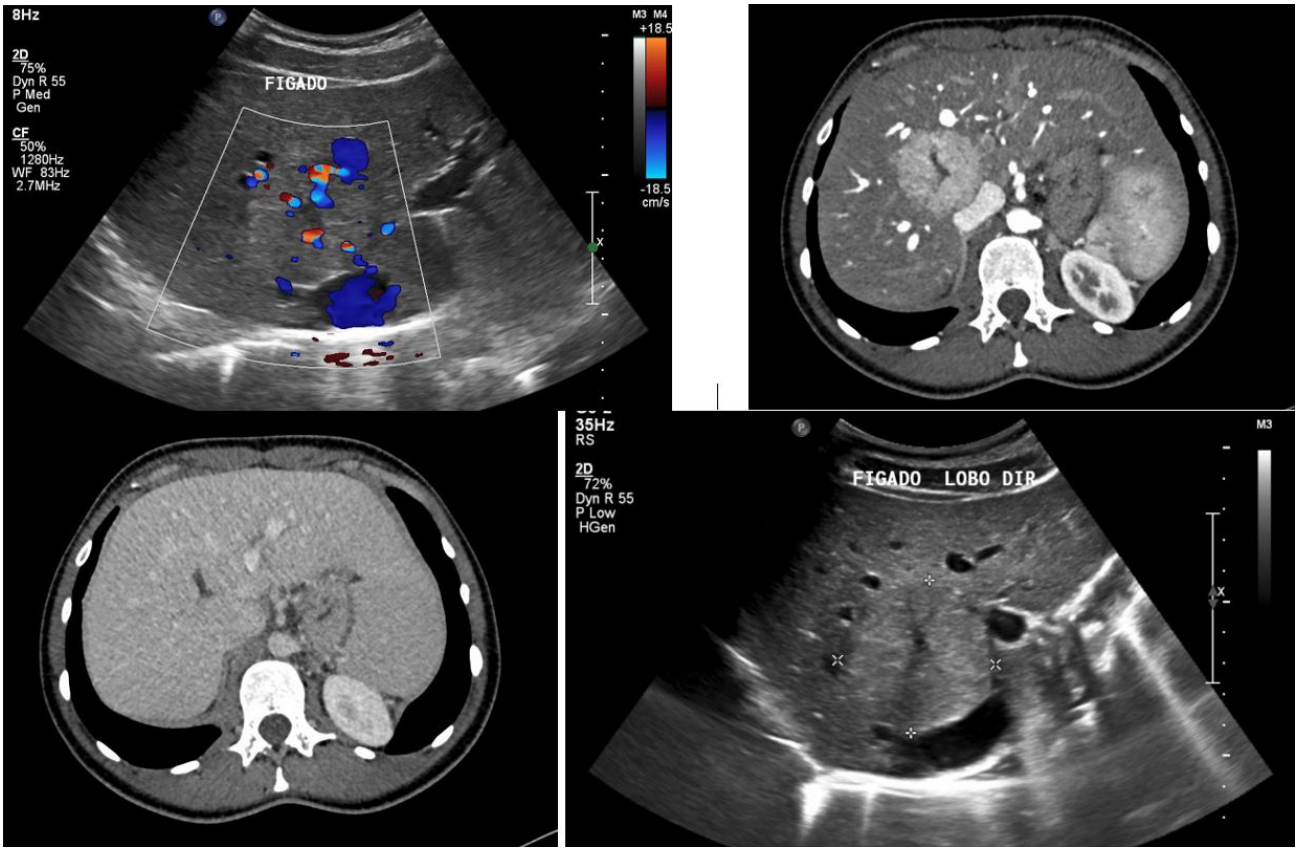

Nesse caso, a principal possibilidade diagnóstica é

A) hemangioma hepático típico.
B) hiperplasia nodular focal.
C) adenoma hepático.
D) metástase de carcinoma papilar de tireoide.
E) hemangioendotelioma epitelioide hepático.

QUESTÃO 59

Analise a imagem seguir e assinale a alternativa que identifica corretamente a estrutura apontada pela seta.

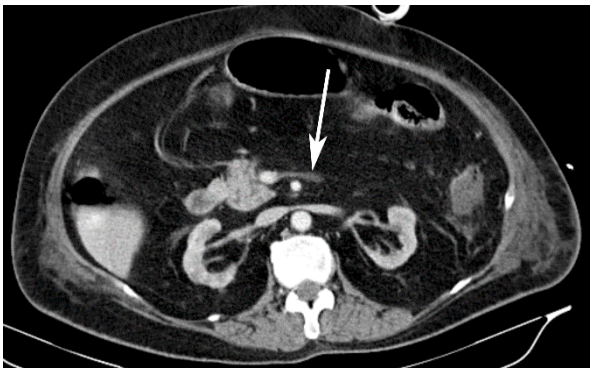

A) Veia esplênica
B) Veia renal esquerda
C) Ramo da artéria mesentérica superior
D) Artéria esplênica
E) Veia mesentérica inferior

QUESTÃO 60

Considere uma paciente de 62 anos de idade, submetida a ressonância magnética de abdome superior por queixas inespecíficas de dor abdominal difusa no flanco esquerdo.

Com relação ao achado tomográfico apresentado a seguir, assinale a alternativa correta.

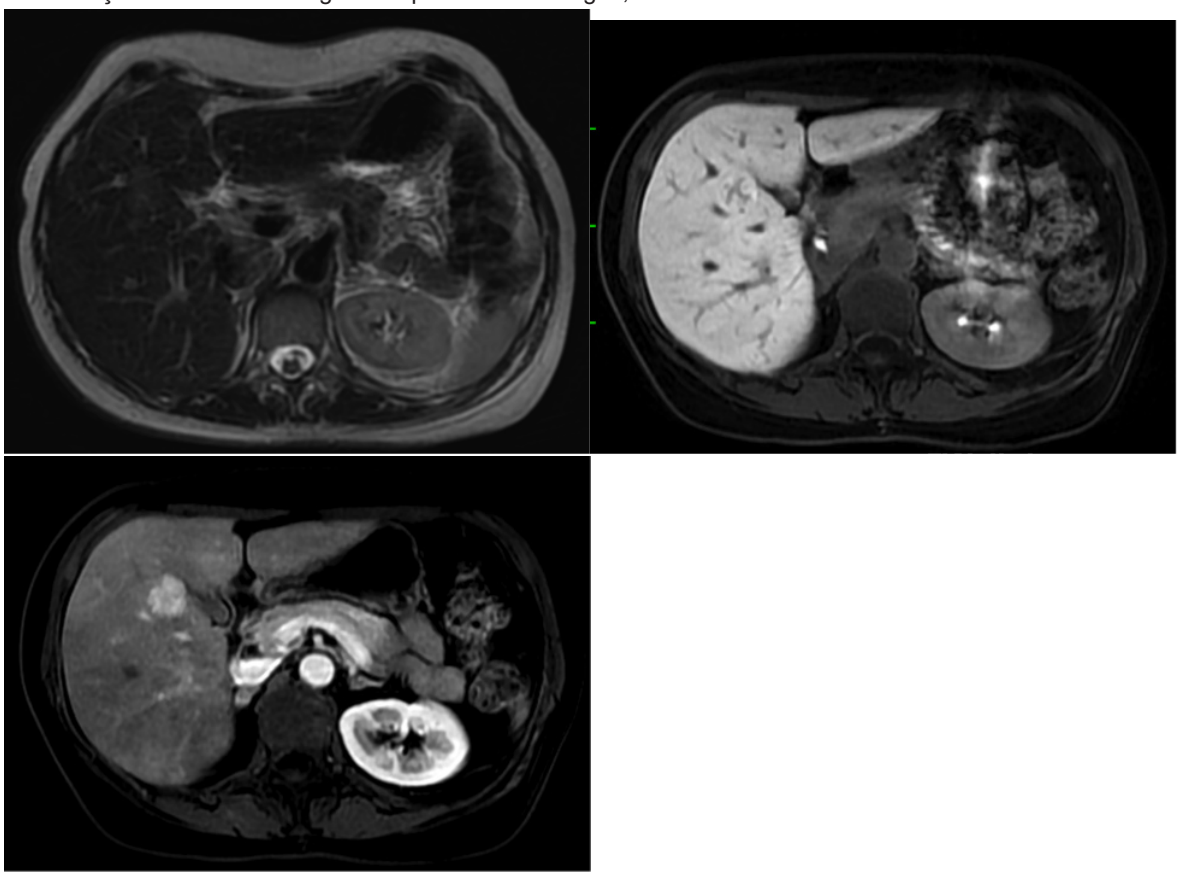

A) A lesão exibe isosinal em T2 e hiporrealce arterial, sendo compatível com o diagnóstico de adenoma hepatocelular.

B) A lesão apresenta realce levemente heterogêneo na fase hepatobiliar, em decorrência da ausência de células de Kupfer em sua composição, achado compatível com hiperplasia nodular focal.

C) A isointensidade de sinal em T2 observada na lesão é decorrente da sua constituição por elementos hepatocelulares, característica da hiperplasia nodular focal.

D) Trata-se de adenoma hepatocelular, lesão frequentemente múltipla, hipervascular, que acomete pacientes da terceira a quinta décadas.

E) Lesão com hipossinal em T1 e hipersinal em T2, sem realce na fase hepatobiliar, compatível com adenoma hepatocelular.

FOLHA DE RESPOSTAS
(VERSÃO DO CANDIDATO)
PROVA A

1	A	B	C	D	E	21	A	B	C	D	E	41	A	B	C	D	E
2	A	B	C	D	E	22	A	B	C	D	E	42	A	B	C	D	E
3	A	B	C	D	E	23	A	B	C	D	E	43	A	B	C	D	E
4	A	B	C	D	E	24	A	B	C	D	E	44	A	B	C	D	E
5	A	B	C	D	E	25	A	B	C	D	E	45	A	B	C	D	E
6	A	B	C	D	E	26	A	B	C	D	E	46	A	B	C	D	E
7	A	B	C	D	E	27	A	B	C	D	E	47	A	B	C	D	E
8	A	B	C	D	E	28	A	B	C	D	E	48	A	B	C	D	E
9	A	B	C	D	E	29	A	B	C	D	E	49	A	B	C	D	E
10	A	B	C	D	E	30	A	B	C	D	E	50	A	B	C	D	E
11	A	B	C	D	E	31	A	B	C	D	E	51	A	B	C	D	E
12	A	B	C	D	E	32	A	B	C	D	E	52	A	B	C	D	E
13	A	B	C	D	E	33	A	B	C	D	E	53	A	B	C	D	E
14	A	B	C	D	E	34	A	B	C	D	E	54	A	B	C	D	E
15	A	B	C	D	E	35	A	B	C	D	E	55	A	B	C	D	E
16	A	B	C	D	E	36	A	B	C	D	E	56	A	B	C	D	E
17	A	B	C	D	E	37	A	B	C	D	E	57	A	B	C	D	E
18	A	B	C	D	E	38	A	B	C	D	E	58	A	B	C	D	E
19	A	B	C	D	E	39	A	B	C	D	E	59	A	B	C	D	E
20	A	B	C	D	E	40	A	B	C	D	E	60	A	B	C	D	E

AO TRANSFERIR ESSAS MARCAÇÕES PARA A FOLHA DE RESPOSTAS, OBSERVE AS INSTRUÇÕES ESPECÍFICAS DADAS NA CAPA DA PROVA.

USE CANETA ESFEROGRÁFICA AZUL OU PRETA.

ATENÇÃO:
AGUARDE AUTORIZAÇÃO
PARA VIRAR O CADERNO DE PROVA.