Consenso sobre Duplex Scan (Ultrassom Doppler Colorido) para Avaliação da Doença Venosa Crônica dos Membros Inferiores

Consenso e Recomendações da Sociedade Brasileira de Angiologia e Cirurgia Vascular – Regional São Paulo e do Colégio Brasileiro de Radiologia e Diagnóstico por Imagem

ORGANIZADORES

Erica Patricio Nardino
José Eduardo Mourão Santos

EDITORES

Bruno Jucá Ribeiro
Gustavo Muçouçah Sampaio Brandão
Thais Sanches Bordinhon
Viviane Augusto Pereira Couto

PRESIDENTES – SOCIEDADE BRASILEIRA DE ANGIOLOGIA E CIRURGIA VASCULAR – REGIONAL SÃO PAULO

Marcelo Calil Burihan (2018-2019)
Marcelo Fernando Matielo (2016-2017)

PRESIDENTES – COLÉGIO BRASILEIRO DE RADIOLOGIA E DIAGNÓSTICO POR IMAGEM

Alair Augusto Sarmet Moreira Damas dos Santos (2019-2020)
Manoel de Souza Rocha (2017-2018)

gen | Educação | AC

SBACVSP Sociedade Brasileira de Angiologia e de Cirurgia Vascular Regional São Paulo

SBACV SOCIEDADE BRASILEIRA DE ANGIOLOGIA E DE CIRURGIA VASCULAR

CBR Colégio Brasileiro de Radiologia e Diagnóstico por Imagem

Consenso sobre Duplex Scan (Ultrassom Doppler Colorido) para Avaliação da Doença Venosa Crônica dos Membros Inferiores

Consenso e Recomendações da Sociedade Brasileira de Angiologia e Cirurgia Vascular – Regional São Paulo e do Colégio Brasileiro de Radiologia e Diagnóstico por Imagem

REALIZAÇÃO

Sociedade Brasileira de Angiologia e Cirurgia Vascular – Regional São Paulo (SBACV-SP).
Colégio Brasileiro de Radiologia e Diagnóstico por Imagem (CBR).

ERICA PATRICIO NARDINO

Médica – Cirurgia e Ecografia Vascular.
Membro da Sociedade Brasileira de Angiologia e Cirurgia Vascular – Regional São Paulo (SBACV-SP).
Coordenadora do Programa de Residência Médica em Ecografia Vascular com Doppler da Faculdade de Medicina do ABC (FMABC).
Professora Colaboradora da Disciplina de Cirurgia Vascular da FMABC.

JOSÉ EDUARDO MOURÃO SANTOS

Médico Radiologista.
Membro Titular do Colégio Brasileiro de Radiologia e Diagnóstico por Imagem (CBR).
Mestre e Doutor em Radiologia Clínica pela Universidade Federal de São Paulo (UNIFESP).
Médico Técnico Administrativo em Educação (TAE) do Hospital Universitário da Escola Paulista de Medicina da Universidade Federal de São Paulo (EPM-UNIFESP).

BRUNO JUCÁ RIBEIRO

Médico Radiologista.
Membro Titular do Colégio Brasileiro de Radiologia e Diagnóstico por Imagem (CBR).
Mestre em Radiologia Clínica pela Universidade Federal de São Paulo (UNIFESP).
Médico Assistente Colaborador do Departamento de Diagnóstico por Imagem da Escola Paulista de Medicina da Universidade Federal de São Paulo (EPM-UNIFESP).

GUSTAVO MUÇOUÇAH SAMPAIO BRANDÃO

Médico-Cirurgião Vascular e Angiologista.
Membro da Sociedade Brasileira de Angiologia e Cirurgia Vascular – Regional São Paulo (SBACV-SP).
Mestre e Doutor em Bases Gerais de Cirurgia pela Universidade Estadual Paulista Júlio de Mesquita Filho (UNESP).
Professor Assistente do Departamento de Medicina da Universidade Federal de São Carlos (UFSCar).

THAIS SANCHES BORDINHON

Médica – Cirurgia e Ecografia Vascular.
Membro da Sociedade Brasileira de Angiologia e Cirurgia Vascular – Regional São Paulo (SBACV-SP).
Professora Colaboradora da Disciplina de Cirurgia Vascular da Faculdade de Medicina do ABC (FMABC).

VIVIANE AUGUSTO PEREIRA COUTO

Médica – Cirurgia e Ecografia Vascular.
Membro da Sociedade Brasileira de Angiologia e Cirurgia Vascular – Regional São Paulo (SBACV-SP).
Professora Colaboradora da Disciplina de Cirurgia Vascular da Faculdade de Medicina do ABC (FMABC).

CIP-BRASIL. CATALOGAÇÃO NA PUBLICAÇÃO
SINDICATO NACIONAL DOS EDITORES DE LIVROS, RJ

U42

Consenso sobre Duplex Scan (Ultrassom Doppler Colorido) para Avaliação da Doença Venosa Crônica dos Membros Inferiores: Consenso e Recomendações da Sociedade Brasileira de Angiologia e Cirurgia Vascular - Regional São Paulo e do Colégio Brasileiro de Radiologia e Diagnóstico por Imagem / Erica Patricio Nardino ... [et al.]. - 1. ed. - Rio de Janeiro: Guanabara Koogan, 2019.

;21 cm.
Inclui índice
ISBN 9788527735858
1. Vasos sanguíneos - Patologia - Cirurgia. 2. Veias - Diagnóstico por imagem. 3. Varizes - Cirurgia. 4. Ultrassonografia Doppler. I. Nardino, Erica Patricio

19-58720 CDD: 616.14
CDU: 616.15

Vanessa Mafra Xavier Salgado - Bibliotecária - CRB-7/6644
25/07/2019 02/08/2019

Edição executiva: Juliana Affonso **Comercial**: Gisleine Gregório
Criação: Iuri Prando Augusto **Jornalismo**: Denise Lanzoni
Contatos: vendascorporativas@grupogen.com.br
São Paulo - (11) 5080.0770 **Rio de Janeiro** - (21) 3543.0770

É proibida a duplicação ou reprodução desta publicação, no todo ou em parte, sob quaisquer formas ou por quaisquer meios (eletrônico, mecânico, gravação, fotocópia, distribuição na internet e outros), sem permissão expressa da editora. Todo o desenvolvimento, fotos e imagens utilizados nesta publicação são de responsabilidade dos seus autores, não refletindo necessariamente a posição da editora nem do laboratório, que apenas patrocina sua distribuição à classe médica. Esta publicação contém publicidade de medicamentos sujeitos a prescrição, sendo destinada exclusivamente a profissionais habilitados a prescrever, nos termos da Resolução RDC Anvisa nº 96/2008. 2019 © Desenvolvido por EDITORA GUANABARA KOOGAN LTDA. Todos os direitos reservados.

Editorial

A partir da iniciativa de um grupo seleto de colegas cirurgiões vasculares especialistas em ultrassom Doppler vascular e de colegas radiologistas, nasce esta tão importante obra médica brasileira. Com total apoio da Sociedade Brasileira de Angiologia e de Cirurgia Vascular – Regional São Paulo (SBACV-SP), em associação com o Colégio Brasileiro de Radiologia e Diagnóstico por Imagem (CBR), este Consenso tem como objetivo elucidar, passo a passo, a realização de um duplex scan colorido venoso, salientando detalhes anatômicos, técnicos e tentando contribuir para a formação do especialista, ajudando na realização e na padronização do exame.

Este é o primeiro, assim esperamos, de vários outros livros abordando ultrassom Doppler vascular, fruto da parceria entre SBACV-SP e CBR.

Temos absoluta certeza de que esta obra contribuirá e muito para a educação continuada de nossos colegas e residentes de ambas as especialidades.

Bom aprimoramento!

SOCIEDADE BRASILEIRA DE ANGIOLOGIA E CIRURGIA VASCULAR – REGIONAL SÃO PAULO

Marcelo Calil Burihan (2018-2019).
Marcelo Fernando Matielo (2016-2017).

Editorial

O Consenso sobre Duplex Scan (Ultrassom Doppler Colorido) para Avaliação da Doença Venosa Crônica dos Membros Inferiores é um trabalho conjunto da Sociedade Brasileira de Angiologia e Cirurgia Vascular – Regional São Paulo (SBACV-SP) e do Colégio Brasileiro de Radiologia e Diagnóstico por Imagem (CBR). Seu objetivo é servir de orientação para a avaliação de doença venosa crônica dos membros inferiores, considerando indicações, forma de realização e descrição do exame de ultrassonografia duplex para estudo venoso.

Atualmente identificamos demanda crescente por conhecer quais são os critérios mais apropriados não só para a indicação de solicitação de exames como, também, as melhores técnicas para realização dos mesmos; além disso, buscamos a padronização do modo como devem ser descritos os achados identificados ao exame e uma linguagem em comum, que facilite a compreensão entre os médicos solicitantes e os executores destes exames.

Este Consenso foi elaborado de maneira didática, abordando desde revisão anatômica do sistema venoso dos membros inferiores, requisitos e configurações mínimas do equipamento de ultrassom, técnicas dos exames e critérios para a realização dos exames, até sugestões para a padronização dos laudos e imagens. Baseou-se nos estudos do American College of Chest Physicians (ACCP), levando-se em conta o nível de recomendação, a relação riscos × benefícios, a qualidade metodológica das evidências utilizadas e as implicações clínicas em relação à aplicabilidade do exame.

Com este Consenso, nossas Sociedades de Especialidades envolvidas se propõem a demonstrar que a união das competências e *expertises*, pode trazer importantes subsídios para melhor atendimento aos pacientes com doença venosa crônica dos membros inferiores.

COLÉGIO BRASILEIRO DE RADIOLOGIA E DIAGNÓSTICO POR IMAGEM

Alair Augusto Sarmet Moreira Damas dos Santos (2019-2020).
Manoel de Souza Rocha (2017-2018).

Conflito de Interesse

Declaração de Potencial Conflito de Interesses dos Autores/Colaboradores do Consenso								
Se nos últimos três anos o Autor/Colaborador do Consenso:								
Nomes	**Instituição**	**Participou de estudos clínicos e/ou experimentais subvencionados pela indústria farmacêutica ou de equipamentos relacionados ao Consenso em questão**	**Foi palestrante em eventos ou atividades patrocinadas pela indústria relacionados ao Consenso em questão**	**Foi (é) membro do Conselho Consultivo ou Diretivo da indústria farmacêutica ou de equipamentos**	**Participou de comitês normativos de estudos científicos patrocinados pela indústria**	**Recebeu auxílio pessoal ou institucional da indústria**	**Elaborou textos científicos em periódicos patrocinados pela indústria**	**Tem ações da indústria**
Bruno Jucá Ribeiro	Não	Não	Não	Não	Não	Não	Não	Não
Erica Patricio Nardino	Não	Não	Não	Não	Não	Não	Não	Não
Gustavo Muçouçah Sampaio Brandão	Não	Não	Não	Não	Não	Não	Não	Não
José Eduardo Mourão Santos	Não	Não	Não	Não	Não	Não	Não	Não
Thais Sanches Bordinhon	Não	Não	Não	Não	Não	Não	Não	Não
Viviane Augusto Pereira Couto	Não	Não	Não	Não	Não	Não	Não	Não

Agradecimentos

Agradecemos a GE Healthcare que, gentilmente, cedeu os aparelhos para a aquisição das imagens usadas neste Consenso, sem nenhuma participação na sua elaboração e sem interferir na autonomia dos autores.

Sumário

Lista de Quadros 11
Lista de Figuras 11
Lista de Tabelas 11
Sumário dos graus de recomendação e níveis de evidência do Consenso 12
Padronizações de laudo e registro gráfico indicadas pelo Consenso 13

1 Introdução 14
2 Metodologia 16
3 Nomenclatura das veias dos membros inferiores 18
3.1 Visão geral 18
3.2 Sistema venoso profundo 19
3.3 Sistema venoso superficial 20
3.4 Sistema venoso perfurante 21
3.5 Veias pélvicas 22
3.6 Demais considerações 22
4 Refluxo 25
4.1 Recomendações do painel 26
5 Requisitos e configurações mínimas do aparelho de ultrassom 27
5.1 Configurações do modo B 27
5.2 Configurações dos modos colorido e espectral 27
6 Mapeamento venoso dos membros inferiores 29
6.1 Objetivos do exame ultrassonográfico 29
6.2 Preparo do paciente 29
6.3 Posição do paciente e do transdutor 29
6.4 Pesquisa de refluxo 29
6.5 Protocolos para realização do exame 30
6.5.1 *Veias profundas da coxa* 30
6.5.2 *Junção safenofemoral e veia safena magna* 30
6.5.3 *Veias profundas da perna* 31
6.5.4 *Veia poplítea* 31

6.5.5 *Junção safenopoplítea, veia safena parva, extensão cranial da veia safena parva e veia de Giacomini* 32
6.5.6 *Veias perfurantes da coxa e da perna* 32
6.6 Recomendações do painel 33
7 Ultrassom duplex venoso na pesquisa de TVP 34
7.1 Critérios para indicação do USD para pesquisa de TVP 34
7.2 Objetivos do exame USD 35
7.3 Técnica do USD – posicionamento do paciente e sequência do exame 36
7.4 Seguimento do paciente com TVP aguda e terminologia adotada 38
7.5 Recomendações do painel 38
8 Laudo e registro gráfico 39
8.1 USD para pesquisa da incompetência do sistema venoso superficial (varizes) 40
8.2 USD venoso para pesquisa de TVP 41
8.3 USD venoso para pesquisa da incompetência do sistema venoso profundo (refluxo profundo) 42
8.4 USD venoso pós-tratamento com espuma, *laser* e/ou radiofrequência 43
8.4.1 *USD venoso pós-tratamento com espuma* 43
8.4.2 *USD venoso pós-tratamento com* laser *e/ou radiofrequência* 44
8.5 USD venoso para mapeamento para revascularização (enxerto autólogo) 45
8.6 Padronizações de laudo e registro gráfico indicadas pelo Consenso 47
9 Referências bibliográficas 48

LISTA DE QUADROS

Quadro 1. Níveis de evidência segundo o GRADE 16
Quadro 2. Nomenclatura das veias do sistema venoso profundo 19
Quadro 3. Nomenclatura das veias do sistema venoso superficial 20
Quadro 4. Nomenclatura das veias do sistema venoso perfurante 21
Quadro 5. Nomenclatura das veias pélvicas 23
Quadro 6. Terminologia relacionada à variação do calibre das veias 24
Quadro 7. Modelo clínico para prever a probabilidade pré-teste de TVP 35

LISTA DE FIGURAS

Figura 1. Esquema que ilustra a anatomia do sistema venoso 18
Figura 2. Esquema que ilustra o trajeto das veias safenas magna e parva 20
Figura 3. Esquema que ilustra a localização das principais veias perfurantes dos membros inferiores 22
Figura 4. Fluxo venoso normal 28
Figura 5. Veia com refluxo e fluxo acima da linha de base 28
Figura 6. Compartimento safeno 31
Figura 7. Fluxograma baseado nas recomendações de Needleman et al. 36
Figura 8. Coaptação completa da parede durante a compressão pelo transdutor 37
Figura 9. Perda da fasicidade respiratória e redução da velocidade 38
Figura 10. A. Fluxo venoso ascendente e fásico, abaixo da linha de base. B. Fluxo venoso descendente, acima da linha de base 39
Figura 11. Ausência de compressibilidade 41
Figura 12. Compressão parcial da veia 42
Figura 13. Incremento à compressão distal preservada 42
Figura 14. Veia femoral comum com trombose induzida pelo calor endovenoso ou EHIT 3 45

LISTA DE TABELAS

Tabela 1. Mapeamento venoso de membros superiores 46
Tabela 2. Mapeamento venoso de membros inferiores 46

Sumário dos graus de recomendação e níveis de evidência do Consenso

Tópico	Grau de recomendação	Nível de evidência
Refluxo		
O painel recomenda que a pesquisa de refluxo seja realizada com o paciente em posição ortostática.	1	A
O painel recomenda definir como refluxo no sistema venoso superficial o tempo maior que 0,5 segundo.	1	B
Para o sistema venoso profundo, o painel recomenda definir como refluxo o tempo maior que 1,0 segundo para o segmento femoropoplíteo; para os demais segmentos, o tempo deve ser maior que 0,5 segundo.	1	B
Para as veias perfurantes, o painel recomenda definir como refluxo tempo maior que 0,35 segundo.	1	B
O painel recomenda definir como patológica a perfurante que apresentar diâmetro maior que 3,5 mm abaixo de úlceras cicatrizadas ou abertas.	1	B
Mapeamento venoso dos membros inferiores		
O painel recomenda utilizar a manobra de Valsalva para a pesquisa de refluxo valvular na veia femoral comum e na junção safenofemoral, e a compressão manual ou pneumática distal ao ponto de exame para as demais veias.	1	A
O painel recomenda medir o diâmetro da junção safenofemoral e da veia safena magna em duas regiões da coxa e da perna, independentemente da presença de refluxo.	1	C
O painel recomenda medir o diâmetro da junção safenopoplítea e da veia safena parva em duas regiões na perna, independentemente da presença de refluxo.	1	C
Ultrassom duplex venoso na pesquisa de trombose venosa profunda (TVP)		
O painel recomenda o exame de USD venoso para pesquisa de TVP após a realização do pré-teste com compressões sequenciais de todo o segmento venoso profundo do membro inferior estudado.	1	A
O painel recomenda cautela na utilização do termo "trombose venosa profunda subaguda" e a utilização do termo "alterações pós-trombóticas crônicas" para caracterizar os achados residuais na luz das veias acometidas pela TVP.	1	C
Recomenda-se também a realização de exame USD após o término do tratamento como parâmetro para avaliações futuras.	1	C

Padronizações de laudo e registro gráfico indicadas pelo Consenso

Laudo e registro gráfico
O painel recomenda registrar as veias com fluxo ascendente em azul no modo *color* e, no modo espectral, abaixo da linha de base.
Nos casos de refluxo, o painel recomenda o registro com a cor vermelha no modo *color* e, no modo espectral, acima da linha de base.
Na pesquisa de TVP, o painel recomenda que a compressão seja realizada no corte transversal no modo B, e a presença ou ausência de fasicidade respiratória e de aumento do fluxo à compressão distal sejam registradas no modo espectral na veia femoral comum.
O painel recomenda, na presença de fluxo invertido devido à oclusão proximal, usar o termo "fluxo invertido" em vez de "refluxo".
O painel recomenda usar o termo "veia incompressível e preenchida por material compatível com o *status* pós-tratamento por escleroterapia com espuma" em vez de "trombose venosa".
O painel recomenda usar o termo "veia incompressível compatível com o *status* pós-tratamento por termoablação" em vez de "trombose venosa".
Para a medida do diâmetro do vaso no mapeamento pré-revascularização, o painel recomenda o uso de garrote na raiz do membro.

1 Introdução

A doença venosa crônica (DVC) é uma afecção comum e representa um grave problema de saúde pública. Embora apresente baixa mortalidade, nos graus mais avançados, as altas taxas de morbidade são causas de incapacidade em jovens em idade economicamente ativa, gerando um forte impacto negativo para a seguridade social.[1-3] Estima-se que 80% das úlceras de perna sejam de etiologia venosa. Sua prevalência varia entre 0,06 e 2% e ocasiona um custo de aproximadamente 1,9 a 2,5 bilhões de dólares nos Estados Unidos, com dados semelhantes na literatura europeia.[4,5]

A DVC provoca alterações na pele e no tecido celular subcutâneo, resultantes da hipertensão venosa nos capilares causada por obstrução (aguda ou crônica) e/ou incompetência valvular (refluxo). Essas mudanças são caracterizadas pela presença de telangiectasias, varizes, edema, lipodermatosclerose, atrofia alba, dermatite ocre (hiperpigmentação), eczema crônico e úlcera. O principal sintoma que acompanha essas alterações é a dor (em peso) que piora vespertinamente.[6]

O diagnóstico da DVC depende de anamnese minuciosa e exame físico cuidadoso e detalhado. Exames subsidiários auxiliam na confirmação do diagnóstico, na avaliação dos segmentos venosos acometidos e no planejamento adequado do tratamento. Os principais métodos de exames complementares utilizados para avaliação do sistema venoso são a venografia por contraste, a pletismografia por impedância, o ultrassom com Doppler de onda contínua, o ultrassom duplex ([USD] combinação de ultrassom modo B com a técnica do Doppler pulsado), a venografia por tomografia computadorizada, a venografia por ressonância magnética e o ultrassom intravascular.[1]

Atualmente, o USD é o método de escolha para avaliação do sistema venoso profundo e superficial. Trata-se de um método não invasivo, com boa acurácia, de boa relação custo-efetividade, de fácil execução e reprodutibilidade e capaz de fornecer informações hemodinâmicas sobre anatomia venosa e fisiologia das válvulas.[1,4] As estratégias para o tratamento da trombose venosa (TVP) e da DVC, usualmente, são embasadas nos achados do USD. O mapeamento duplex pré-operatório e o acompanhamento pós-operatório são indicações frequentes na prática clínica. Além disso, o USD ajuda a descartar afecções que possam mimetizar ou ser concomitantes à doença venosa, como aneurismas, hematomas, cistos sinoviais, lesões musculares e neoplasias.[1]

Um resultado de exame preciso e confiável depende de um equipamento de ultrassom com recursos adequados para o estudo venoso, protocolos que permitam a reprodutibilidade do exame e treinamento adequado do examinador.

Muitas sociedades médicas propõem diretrizes para melhorar o atendimento aos pacientes, estabelecendo padrões de equipamentos e protocolos de exames.[7-11] Entretanto, existem características próprias de cada país relacionadas às peculiaridades da sua população, particularidades relacionadas ao local onde os exames são executados e, até mesmo, idiossincrasias dos examinadores que dificultam a padronização e que podem alterar o resultado dos exames. Diante disso, a Regional São Paulo da Sociedade Brasileira de Angiologia e Cirurgia Vascular (SBACV-SP) e o Colégio Brasileiro de Radiologia e Diagnóstico por Imagem (CBR) idealizaram um Consenso com o intuito de emitir recomendações, baseadas nas mais recentes evidências científicas, que possam orientar os profissionais médicos na execução, na padronização e na interpretação do exame de USD para avaliação da DVC dos membros inferiores.

2 Metodologia

As recomendações deste Consenso foram elaboradas a partir das solicitações da SBACV-SP e do CBR, em resposta a uma crescente demanda por padronização e uniformização em indicação, realização e descrição do exame de USD venoso.

Elas foram incluídas e adaptadas às diretrizes preexistentes de conceituadas sociedades médicas, após avaliação crítica dos consensos atualmente disponíveis. A revisão literária foi efetivada nas bases de dados PubMed, Cochrane Database of Systematic Reviews e Trip Database.

Para o desenvolvimento das recomendações de consenso deste protocolo, foi realizada uma pesquisa em forma de questionário eletrônico, enviada aos profissionais membros das duas sociedades com *expertise* em USD venoso dos membros inferiores. O documento com as recomendações propostas foi apresentado na forma de um painel aos especialistas para elaboração final das recomendações da SBACV-SP e do CBR.

O painel baseou-se no Grading of Recommendations Assessment, Development and Evaluation (GRADE) da American College of Chest Physicians (ACCP) *task force* para a classe de recomendação e o nível de evidência (Quadro 1).[12]

QUADRO 1. Níveis de evidência segundo o GRADE.

Grau	Recomendação	Benefícios *vs.* riscos	Qualidade metodológica de evidências utilizadas	Implicações
1A	Recomendação forte, evidência de alta qualidade	Os benefícios superam claramente os riscos e os encargos, ou vice-versa	Ensaios clínicos randomizados sem limitações importantes ou de evidências excepcionalmente fortes de estudos observacionais	Recomendação forte; pode ser aplicada à maioria dos pacientes na maioria das circunstâncias sem reserva
1B	Recomendação forte, evidência de qualidade moderada	Os benefícios superam claramente os riscos e os encargos, ou vice-versa	Ensaios clínicos randomizados com limitações importantes (resultados inconsistentes, falhas metodológicas, indiretas ou imprecisas) ou evidências excepcionalmente fortes de estudos observacionais	Recomendação forte; pode ser aplicada à maioria dos pacientes na maioria das circunstâncias sem reserva

Grau	Recomendação	Benefícios *vs.* riscos	Qualidade metodológica de evidências utilizadas	Implicações
1C	Recomendação forte, evidência de baixa qualidade ou muito baixa qualidade	Os benefícios superam claramente os riscos e os encargos, ou vice-versa	Estudos observacionais ou séries de casos	Recomendação forte, mas pode mudar quando evidências de maior qualidade estiverem disponíveis
2A	Recomendação fraca, evidência de alta qualidade	Benefícios estreitamente equilibrados com riscos e encargos	Ensaios clínicos randomizados sem limitações importantes ou evidências excepcionalmente fortes de estudos observacionais	Recomendação fraca; a melhor ação pode variar dependendo das circunstâncias ou dos valores dos pacientes ou da sociedade
2B	Recomendação fraca, evidência de qualidade moderada	Recomendação fraca, evidência de qualidade moderada	Ensaios clínicos randomizados com limitações importantes (resultados inconsistentes, falhas metodológicas, indiretas ou imprecisas) ou evidências excepcionalmente fortes de estudos observacionais	Recomendação fraca; a melhor ação pode variar dependendo das circunstâncias ou dos valores dos pacientes ou da sociedade
2C	Recomendação fraca, evidência de baixa qualidade ou de muito baixa qualidade	Incerteza nas estimativas de benefícios e riscos e encargos; risco, benefícios e encargos podem ser estreitamente balanceados	Estudos observacionais ou séries de casos	Recomendações muito fracas; outras alternativas podem ser razoáveis

Fonte: adaptado de Guyatt G et al., 2006.[12]

3 Nomenclatura das veias dos membros inferiores

O conhecimento da anatomia do sistema venoso é essencial para a avaliação clínica e para o tratamento adequado das doenças venosas. A nomenclatura anatômica oficial é baseada na *Terminologia Anatômica* (TA);[13] porém, a existência de muitos epônimos e denominações anatômicas que não constam na TA (apesar do seu uso consagrado por vários médicos) leva à confusão e até ao tratamento inadequado das doenças venosas.[14] Além disso, muitas veias que têm trajeto e conexões anatômicas razoavelmente constantes – como perfurantes, tributárias das veias safenas, veias não safênicas e veias do sistema venoso profundo – não constam na TA. Para uma comunicação correta entre os médicos das diversas especialidades envolvidas no diagnóstico e no tratamento das doenças venosas, é necessário estabelecer uma terminologia oficial para que haja conformidade na nomenclatura.[13,15]

3.1 Visão geral

O sistema venoso é divido em três sistemas (profundo, superficial e perfurante). Eles estão localizados em dois compartimentos principais: profundo e superficial (Figura 1).[14] Os compartimentos, por sua vez, estão separados pela fáscia muscular. O compartimento profundo situa-se abaixo da fáscia e contém as veias do sistema venoso profundo, enquanto o compartimento superficial situa-se acima da fáscia e está limitado superficialmente pela derme. Este compartimento é subdividido pela fáscia safena em outro compartimento superficial, o compartimento safeno, que contém as veias safenas. As veias tributárias, acessórias, e comunicantes das veias safenas situam-se fora desse compartimento. As veias

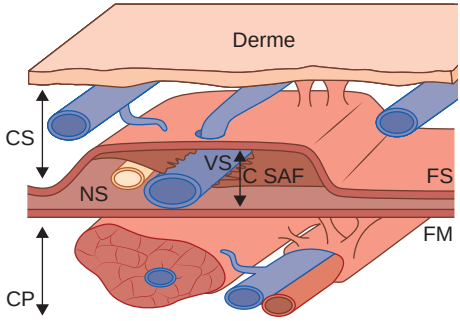

FIGURA 1. Esquema que ilustra a anatomia do sistema venoso.

CS: compartimento superficial;
CP: compartimento profundo;
C SAF: compartimento safeno; FS: fáscia safena;
FM: fáscia muscular; VS: veia safena;
NS: nervo safeno.

Fonte: adaptada de Caggiati A et al., 2002.[14]

safenas acessórias têm trajeto paralelo ao das veias safenas, seja anterior, posterior ou superficial ao tronco principal das veias safenas.

A denominação "veias perfurantes" deve ser dada àquelas veias que "perfuram" a fáscia muscular, comunicando um compartimento com o outro. Já o termo "veias comunicantes" deve ser reservado àquelas veias que fazem a conexão entre veias do mesmo compartimento.[14]

3.2 Sistema venoso profundo

A denominação das veias profundas obedece ao consenso publicado em 2002 e revisado em 2005.[14,16,17] A principal recomendação foi a adoção do termo anatômico "veia femoral" em substituição a "veia femoral superficial". As principais veias profundas estão esquematizadas no Quadro 2.

QUADRO 2. Nomenclatura das veias do sistema venoso profundo.

COXA	Veia femoral comum		
	Veia femoral		
	Veia femoral profunda		
	Veia femoral profunda comunicante		
	Veia femoral circunflexa medial		
	Veia femoral circunflexa lateral		
	Veia acompanhante do nervo isquiático		
JOELHO	Veia poplítea		
	Plexo venoso genicular		
PERNA	Veias surais	Veias soleares	
		Veias gastrocnêmias	Veias gastrocnêmias mediais
			Veias gastrocnêmias laterais
			Veias intergemelares
	Veias tibiais anteriores		
	Veias tibiais posteriores		
	Veias fibulares		
PÉ	Veias plantares mediais		
	Veias plantares laterais		
	Arco venoso plantar profundo		
	Veias metatársicas profundas (plantares e dorsais)		
	Veias digitais profundas (plantares e dorsais)		
	Veia dorsal do pé		

Fonte: adaptado de Caggiati A et al., 2005.[17]

3.3 Sistema venoso superficial

A denominação das veias superficiais está descrita no Quadro 3 e obedece ao consenso publicado em 2002 e revisado em 2005,[14,17] sendo adotados os termos "safena magna" e "safena parva" para as veias safenas. A Figura 2 mostra o trajeto das principais veias superficiais.

QUADRO 3. Nomenclatura das veias do sistema venoso superficial.

Veia safena magna	Válvula terminal
Junção safenofemoral	Válvula pré-terminal
Válvula terminal	Extensão cranial da veia safena parva
Válvula pré-terminal	Veia safena parva acessória superficial
Veia pudenda externa	Veia circunflexa anterior da coxa
Veia ilíaca circunflexa superficial	Veia circunflexa posterior da coxa
Veia epigástrica superficial	Veias intersafenas
Veia dorsal superficial do clitóris ou do pênis	Sistema venoso lateral
Veias labiais anteriores	Rede venosa dorsal do pé
Veias escrotais anteriores	Arco venoso dorsal do pé
Veia safena magna acessória anterior	Veias metatársicas superficiais (plantares e dorsais)
Veia safena magna acessória posterior	Rede venosa subcutânea plantar
Veia safena magna acessória superficial	Veias digitais superficiais (plantares e dorsais)
Veia safena parva	Veia marginal lateral
Junção safenopoplítea	Veia marginal medial

Fonte: adaptado de Caggiati A et al., 2005.[17]

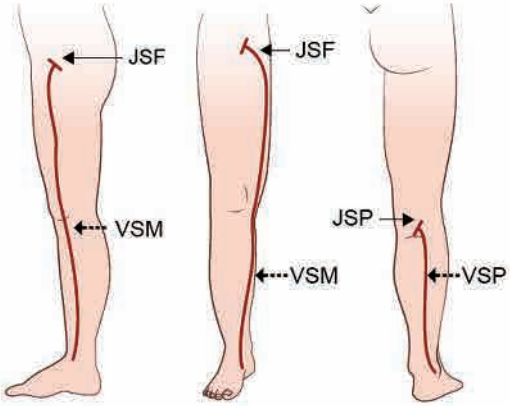

FIGURA 2. Esquema que ilustra o trajeto das veias safenas magna e parva.

JSF: junção safenofemoral; VSM: veia safena magna; JSP: junção safenopoplítea; VSP: veia safena parva.

Fonte: adaptada de Caggiati A et al., 2002.[14]

As principais modificações realizadas no primeiro documento de 2002 dizem respeito às junções safenofemoral e safenopoplítea e suas válvulas, já que fisiologicamente elas se estendem até a penúltima válvula pré-terminal, situada a cerca de 3 a 5 cm distal à válvula terminal.

Outra modificação realizada na revisão de 2005 é sobre a localização da veia safena acessória anterior, que pode gerar confusão com a junção safenofemoral. Para que isso não ocorra, deve-se prestar atenção ao sinal do alinhamento, pois a veia safena acessória anterior tem curso mais anterior e lateral ao trajeto da safena magna, alinhando-se com os vasos femorais.

3.4 Sistema venoso perfurante

A denominação das veias perfurantes está descrita no Quadro 4 e obedece ao consenso publicado em 2002 e revisado em 2005,[13,14,17] sendo nomeadas por sua topografia. A Figura 3 indica a localização das principais veias perfurantes.

QUADRO 4. Nomenclatura das veias do sistema venoso perfurante.

Perfurantes do pé	VP dorsal do pé ou veias intercapitulares VP mediais do pé VP laterais do pé VP plantares do pé	
Perfurantes do tornozelo	VP medial do tornozelo VP lateral do tornozelo VP anterior do tornozelo	
Perfurantes da perna	VP mediais da perna	VP paratibial VP tibial posterior (Cockett)
	VP laterais da perna VP anteriores da perna VP posteriores da perna	VP gastrocnêmia medial VP gastrocnêmia lateral VP intergemelar VP para-aquileana
Perfurantes do joelho	VP medial do joelho VP lateral do joelho VP infrapatelar VP suprapatelar VP da fossa poplítea	
Perfurantes da coxa	VP mediais da coxa	VP do canal femoral VP inguinal
	VP laterais da coxa VP anteriores da coxa	
	VP posteriores da coxa	Posteromedial Posterolateral VP ciática
	VP pudenda	
Perfurantes glúteas	VP glútea superior VP glútea inferior VP glútea média	

VP: veia(s) perfurante(s).

Fonte: Caggiati A et al., 2005.[17]

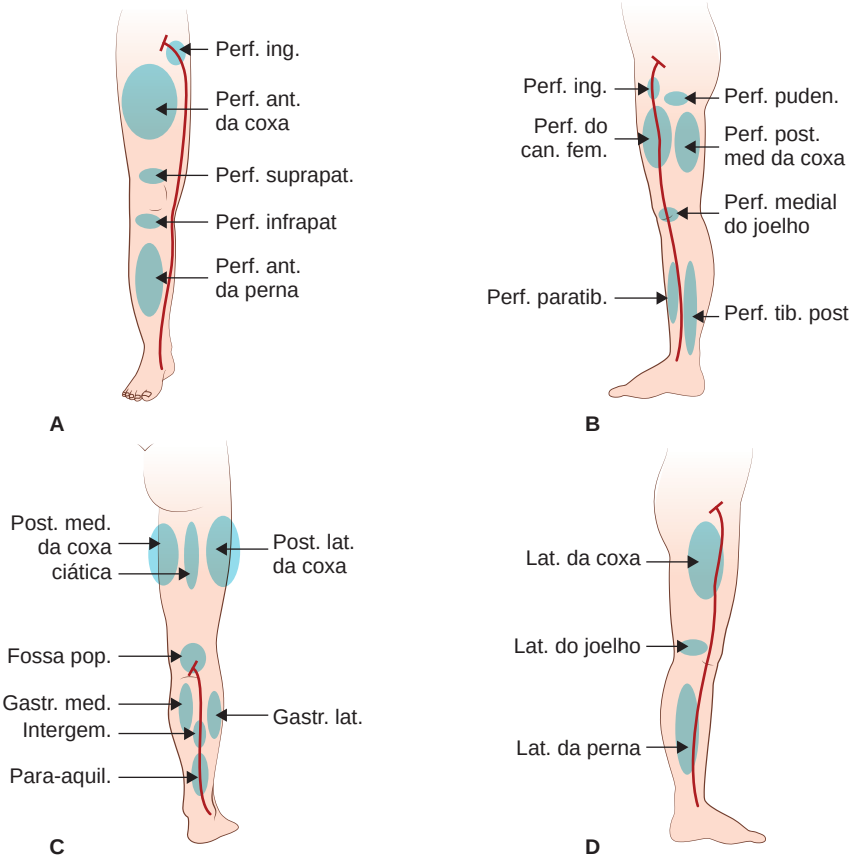

FIGURA 3. Esquema que ilustra a localização das principais veias perfurantes dos membros inferiores. **A.** Face anterior; **B.** Face medial; **C.** Face posterior; **D.** Face lateral.

Fonte: adaptada de Caggiati A et al., 2002.[14]

3.5 Veias pélvicas

A denominação das veias pélvicas está descrita no Quadro 5. Essas veias só foram referenciadas individualmente na revisão realizada em 2005,[17] devido à sua importância na doença venosa tromboembólica.

3.6 Demais considerações

Apesar de os epônimos serem desencorajados no consenso publicado em 2002,[14] a revisão realizada em 2005[17] considera aceitável a permanência de alguns deles, devido ao seu uso consagrado na literatura mundial: veia de Giacomini, que corresponde à veia circunflexa posterior da coxa; veia arqueada

posterior, que corresponde à porção sural da veia safena acessória posterior; veias perfurantes de Cockett, que correspondem às veias perfurantes tibiais posteriores; e plexo de Santorini, que corresponde ao plexo vesicoprostático retropúbico.

Atenção deve ser dada aos termos: agenesia, aplasia, hipoplasia, displasia, atrofia, aneurisma venoso e venomegalia (Quadro 6). Os médicos devem

QUADRO 5. Nomenclatura das veias pélvicas.

Plexos e veias periféricas	Veias de drenagem	Veias coletoras principais
Plexo pampiniforme	Veias testiculares Veias ovarianas	Veia cava inferior
Plexo venoso sacral	Veia sacral média Veia iliolombar Veia ilíaca interna (hipogástrica) Veia ilíaca externa	Veia ilíaca comum
Plexo retal externo Plexo retal interno (hemorroidário)	Veia retal superior	Veia mesentérica inferior
	Veias retais médias Veias retais inferiores Veias glúteas superiores Veias glúteas inferiores Veias sacrais laterais	
Veias perineais profundas Veias perineais superficiais Veias dorsais profundas do clítoris Veias profundas do clítoris Veias dorsais profundas do pênis Veias profundas do pênis Veias uretrais bulbares	Veia pudenda interna	Veia ilíaca interna (hipogástrica)
	Veias obturadoras	
Plexo pudendo Plexo vesical Plexo prostático	Veias vesicais	
Plexo uterino Veia do ligamento largo	Veias uterinas	
Plexo vaginal	Veias vaginais	
	Veias púbicas (obturadora acessória) Veias suprapúbicas Veia epigástrica inferior Veia ilíaca circunflexa profunda	Veia ilíaca externa

Fonte: Caggiati A et al., 2005.[17]

estar bem familiarizados com esses termos para seu emprego correto. O mesmo cuidado deve ser tomado ao utilizar os adjetivos "proximal" e "distal", sempre relacionados à proximidade com o coração.

QUADRO 6. Terminologia relacionada à variação do calibre das veias.

Agenesia	Ausência completa de veia ou segmento venoso
Aplasia	Falta de desenvolvimento de veia ou segmento venoso
Hipoplasia	Desenvolvimento incompleto de veia ou segmento venoso
Displasia	Anormalidade complexa do desenvolvimento venoso
Atrofia	Redução do calibre de veia ou segmento venoso (degenerativo)
Aneurisma venoso	Dilatação focal do calibre da veia > 50%
Venomegalia	Dilatação difusa do calibre da veia > 50%

Fonte: Caggiati A et al., 2005.[17]

Refluxo 4

A origem da DVC resulta principalmente de alterações bioquímicas/morfológicas intrínsecas à parede do vaso, hipóteses em que é definida como etiologia primária, podendo ou não estar associada à insuficiência valvular das veias superficiais. A etiologia da DVC também pode estar associada a tromboses prévias, tromboflebites superficiais, obstruções extrínsecas (p. ex., síndrome de May-Thurner-Cockett) e fístulas arteriovenosas. Nestes casos, menos comuns, a etiologia da DVC é de origem secundária. O grupo das varizes congênitas é reservado para as malformações venosas.[18]

A insuficiência do sistema venoso superficial, caracterizada pelo refluxo valvular significativo, é o principal fator causal da DVC primária.[18] Dessa forma, identificar as veias insuficientes por meio da caracterização do refluxo é fundamental para entender a fisiopatologia da doença e guiar a terapêutica.[10] O estudo de McLafferty et al.[19] estimou a incidência de refluxo em 35% contra apenas 5% de obstrução em pacientes com DVC em estágio de C0 até C6 (de acordo com a classificação Clinical, Etiologic, Anatomic and Pathophysiologic [CEAP]). Em pacientes com DVC avançada (C5 e C6), foi estimada a incidência de 70% de etiologia primária por refluxo contra apenas 30% de etiologia secundária por síndrome pós-trombótica.[20]

A veia safena magna, incluindo a junção safenofemoral, e suas tributárias são a fonte mais comum de refluxo, o que deixa evidente a importância que esses vasos merecem durante o estudo com USD. Apenas 10% dos refluxos não envolvem a veia safena, sendo as localizações mais comuns a região da nádega, coxa posterolateral, vulva, coxa posteroinferior, fossa poplítea, joelho e ao longo do nervo isquiático. Os fatores de risco mais comuns para o refluxo não safeno são sexo feminino (notadamente as pacientes multíparas) e ligadura/ablação prévia da veia safena.[21]

Várias técnicas/manobras podem ser utilizadas para desencadear o refluxo e avaliar o tempo de fechamento da válvula, descritas a seguir.

A posição supina deve ser evitada, pois provoca tanto falso-positivos quanto negativos,[22] já que a presença de refluxo venoso é dependente da gravidade.[23] A pesquisa de refluxo deve ser feita com o paciente em posição ortostática, com o membro rodado para fora e com o peso no membro contralateral para evitar a contração muscular da panturrilha.[10,18,23-26]

Em situações nas quais seja impossível manter a ortostasia, as posições de Trendelenburg reversa ou sentada com o membro pendente (para o segmento infrapatelar) podem ser utilizadas.[25]

No sistema venoso superficial (veias safena magna, safena parva, safenas acessórias, tributárias das safenas e veia de Giacomini), o refluxo é definido como tempo de fluxo de sangue no sentido contrário ao esperado (ou retrógrado) por mais de 0,5 segundo.[18,27,28] No sistema venoso profundo, o tempo maior que 1,0 segundo para o fechamento valvular é utilizado para definir refluxo das veias femoral comum, femoral e poplítea. Para todas as outras veias, o tempo para refluxo é maior que 0,5 segundo.[18,24]

Para as veias perfurantes, o critério para refluxo significativo é maior que 0,35 segundo de fluxo retrógrado após a liberação da compressão de um segmento de veia abaixo da perfurante avaliada.[24] Segundo Sandri et al.,[29] perfurantes com diâmetros de 3,5 mm ou mais na panturrilha e na coxa foram associadas a refluxo em mais de 90% dos casos. Também podem ser consideradas como patológicas as perfurantes com diâmetro maior que 3,5 mm abaixo de úlceras cicatrizadas ou abertas.[18]

Apesar de o tempo de refluxo ser uma ferramenta acurada para o diagnóstico de vasos insuficientes, ele não apresenta boa correlação com a gravidade da DVC, uma vez que esta é determinada pela localização e extensão anatômica do refluxo e/ou obstrução da veia. Assim, é fundamental relatar com precisão anatômica os segmentos venosos acometidos por meio do maior detalhamento possível.[30]

4.1 Recomendações do painel

O painel recomenda que a pesquisa de refluxo seja realizada com o paciente em posição ortostática.

Grau de recomendação: 1

Nível de evidência: A

O painel recomenda definir como refluxo no sistema venoso superficial o tempo maior que 0,5 segundo.

Grau de recomendação: 1

Nível de evidência: B

Para o sistema venoso profundo, o painel recomenda definir como refluxo o tempo maior que 1,0 segundo para o segmento femoropoplíteo; para os demais segmentos, o tempo deve ser maior que 0,5 segundo.

Grau de recomendação: 1

Nível de evidência: B

Para as veias perfurantes, o painel recomenda definir como refluxo o tempo maior que 0,35 segundo.

Grau de recomendação: 1

Nível de evidência: B

O painel recomenda definir como patológica a perfurante que apresentar diâmetro maior que 3,5 mm abaixo de úlceras cicatrizadas ou abertas.[18]

Grau de recomendação: 1

Nível de evidência: B

Requisitos e configurações mínimas do aparelho de ultrassom

5

5.1 Configurações do modo B

Para a realização do ultrassom duplex venoso de membros inferiores é necessária a presença de:

- Transdutor linear de alta frequência (7,5 a 13 MHz) para obtenção de imagens de boa qualidade das veias superficiais
- Transdutor curvilíneo (3,5 a 5 MHz) para utilizar em situações nas quais o membro se apresente edemaciado ou muito volumoso, para o estudo de vasos intra-abdominais e intratorácicos[10]
- Avaliação longitudinal das veias superficiais, mantendo a extremidade proximal do vaso à esquerda da tela e, na avaliação transversal, a face lateral do membro direito e a medial do membro esquerdo à esquerda da tela
- A zona focal do transdutor deve ser posicionada logo abaixo do ponto em avaliação, de maneira a se obter a melhor imagem no modo B das veias em investigação
- O ganho e o controle dinâmico do ganho (DGC) devem ser ajustados de maneira a otimizar a imagem do vaso.[10]

5.2 Configurações dos modos colorido e espectral

- Recomenda-se usar ajustes para baixo fluxo
- Ajustar a escala para baixas velocidades e diminuir o filtro de parede
- Elevar o ganho do Doppler tanto no modo *color* quanto no espectral, permitindo a visualização de ondas de baixa frequência, conferindo sensibilidade máxima ao exame
- Utilizar o azul para fluxo venoso em direção ao coração no modo *color* e vermelho para a direção reversa (refluxo venoso/inversão de fluxo)[10]

- Utilizar a representação do fluxo venoso abaixo da linha de base no modo espectral (Figura 4). O refluxo venoso é representado acima da linha de base (Figura 5).

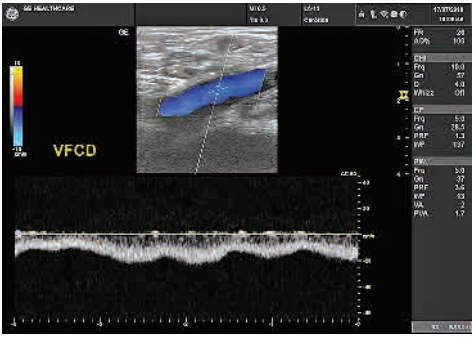

FIGURA 4. Fluxo venoso normal.

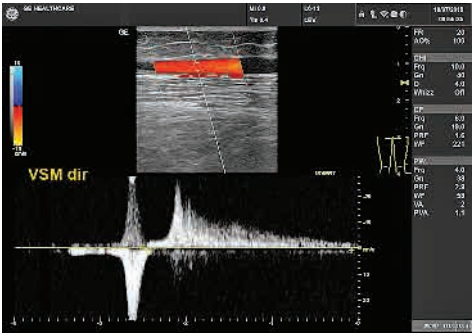

FIGURA 5. Veia com refluxo e fluxo acima da linha de base.

Mapeamento venoso dos membros inferiores

6

6.1 Objetivos do exame ultrassonográfico

O exame de USD em pacientes com DVC deve demonstrar tanto o modelo anatômico quanto as anormalidades do fluxo venoso nos membros inferiores, descrevendo sempre as seguintes informações:

- Insuficiência das junções safênicas, tanto femorais quanto poplíteas, sua localização e diâmetro
- Extensão do refluxo das safenas, juntamente com seus diâmetros
- Descrição de localização e diâmetro das veias perfurantes insuficientes
- Outras veias relevantes que apresentem refluxo
- Veias hipoplásicas, atrésicas, ausentes ou que tenham sido removidas
- Condição do sistema venoso profundo, incluindo a presença de refluxo valvular e evidência de trombose venosa prévia.[10]

6.2 Preparo do paciente

O paciente deve ser inicialmente examinado clinicamente para que seja determinado o padrão de distribuição das varizes nos membros inferiores e questionado sobre procedimentos ou tratamentos prévios para doença venosa. Este procedimento facilita a identificação de possíveis fontes de refluxo.

Um ambiente aquecido ajuda a dilatar as veias, enquanto um local frio provoca vasoconstrição, que pode dificultar ou impossibilitar a identificação de refluxos menores.[10,31]

6.3 Posição do paciente e do transdutor

Para avaliação de refluxo venoso, utiliza-se a insonação longitudinal. Um ângulo de insonação de 45 a 60 graus entre o transdutor e a veia deve ser usado para obter o sinal ótimo de Doppler.[10,26]

6.4 Pesquisa de refluxo

Diversas manobras são utilizadas para a pesquisa de refluxo:

- Compressão manual ou pneumática da panturrilha[10,22]
- Dorsiflexão ativa seguida de relaxamento do pé[32]
- Manobra de Valsalva.[18,21,33]

A presença de refluxo na veia em análise deve ser observada durante a realização de uma das manobras citadas. A compressão é abruptamente removida e, em seguida, a presença e a duração do refluxo são avaliadas.

A manobra de Valsalva é utilizada para a pesquisa de refluxo valvular na veia femoral comum e na junção safenofemoral, e a compressão manual ou pneumática distal ao ponto de exame é utilizada para as demais veias.

6.5 Protocolos para realização do exame

O paciente deve permanecer posicionado em pé, de frente para o examinador, com a coxa e o joelho em rotação externa, o calcanhar apoiado no chão e o peso apoiado sobre o membro contralateral.[10,18,23-26,32] O estudo das veias abaixo do joelho é feito com o paciente em pé ou sentado, com o membro pendente e o pé sobre um apoio.[10]

A medida dos diâmetros das veias deve ser realizada no plano axial e incluir a parede venosa.[34]

6.5.1 Veias profundas da coxa

A veia femoral comum deve ser testada na insonação longitudinal para pesquisa da fasicidade com a respiração e da presença de refluxo após a compressão distal ou após a realização da manobra de Valsalva. A ausência de fasicidade pode ser um indicador indireto de obstrução proximal do eixo cavo-ilíaco ipsilateral.

Deve-se examinar a veia femoral comum acima e abaixo de uma junção safenofemoral insuficiente, com o intuito de diferenciar situações em que esse fluxo retrógrado seja oriundo da junção ou represente um verdadeiro refluxo venoso profundo.

Distalmente, deve-se avaliar a confluência das veias femoral profunda e femoral e a veia femoral em toda sua extensão até a veia poplítea. Nesse ponto, a veia femoral é mais bem avaliada por uma janela mais anterior, pelo vasto medial, na altura do hiato dos adutores.[10]

6.5.2 Junção safenofemoral e veia safena magna

Iniciamos o exame fazendo uma varredura transversal de toda a face medial da coxa, desde a região inguinal até o joelho.[10]

Por meio de insonação longitudinal podemos identificar a junção safenofemoral, que é compreendida entre as válvulas terminal e pré-terminal, usualmente localizada de 3 a 5 cm abaixo da primeira. Entre essas válvulas, usualmente identificamos importantes tributárias, como a veia ilíaca circunflexa, a veia epigástrica superficial e a veia pudenda externa superficial. Distalmente, localizam-se as veias safenas acessórias anterior e posterior, que ascendem paralelamente à veia safena magna.[35] Na varredura transversa da coxa, identifica-se o compartimento safeno ("olho egípcio" ou "olho safeno") (Figura 6), formada pela fáscia superficial e pela fáscia profunda.[35] Em caso de duplicidade da veia safena magna, a veia duplicada deve estar entre as lâminas fasciais; quando fora delas, é definida como veia que apresenta trajeto paralelo à veia safena magna.[36]

Deve-se realizar a avaliação hemodinâmica para identificação da presença de refluxo na junção safenofemoral e em toda extensão da veia safena magna utilizando duas manobras:

- Manobra de Valsalva – na junção safenofemoral[18,22,33]
- Manobra de compressão distal – utilizada em ambas, junção safenofemoral e veia safena magna.[18,22,37]

Muitos autores medem a safena magna 3,0 cm abaixo da junção. Outras medidas úteis são feitas no segmento médio da coxa e na altura do joelho. Alguns autores defendem que a medida deve ser feita no tronco da veia safena, nunca em um ponto de escoamento de uma variz ou em um seio valvular incompetente.[31]

A mensuração da junção safenofemoral e duas medidas do diâmetro anteroposterior da veia safena magna, na coxa e na perna, devem ser realizadas independentemente da presença de refluxo.

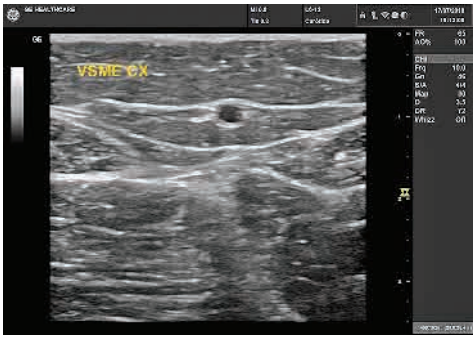

FIGURA 6. Compartimento safeno.

6.5.3 Veias profundas da perna

As veias tibiais posteriores são mais bem visualizadas por acesso medial; as veias fibulares podem ser observadas por abordagem medial ou lateral, e as veias tibiais anteriores, por abordagem anterior.

6.5.4 Veia poplítea

A pesquisa de refluxo é feita por meio da manobra de compressão/descompressão da musculatura da panturrilha. A veia poplítea deve ser avaliada acima e abaixo da junção safenopoplítea, quando ela estiver presente. O objetivo é diferenciar situações nas quais o fluxo retrógrado seja oriundo da junção insuficiente ou represente um refluxo venoso profundo patológico (maior que 1 segundo).[10]

6.5.5 Junção safenopoplítea, veia safena parva, extensão cranial da veia safena parva e veia de Giacomini

O paciente deve permanecer em pé, de costas para o examinador, com o joelho em ligeira flexão, o calcanhar apoiado no chão e o peso apoiado sobre o membro contralateral para avaliação de veia poplítea, junção safenopoplítea, veia safena parva e sua extensão cranial (quando presente).

A avaliação deve ser iniciada pela face posterior do joelho. Necessita-se realizar a insonação transversa para identificação das principais veias da região do cavo poplíteo. A junção safenopoplítea deve ser avaliada pela abordagem longitudinal. As veias gastrocnêmias, no ponto de confluência com a veia poplítea, devem ser pesquisadas para a presença de refluxo e/ou trombose.

A mensuração do diâmetro anteroposterior da junção safenopoplítea e mais duas medidas da veia safena parva na perna devem ser realizadas, independentemente da presença de refluxo. Deve-se, ainda, medir a distância da junção safenopoplítea até a prega do joelho.

Fontes alternativas de refluxo também devem ser pesquisadas, como a comunicação da veia safena parva com uma veia perfurante insuficiente do cavo poplíteo, tributárias insuficientes da veia safena magna, veias insuficientes de origem pélvica que se estendem para região das nádegas ou do períneo,[1] veias insuficientes oriundas da veia acompanhante do nervo isquiático, extensão cranial da veia safena parva e veia intersafena.

A extensão cranial da veia safena parva, suas conexões com as veias pélvicas e com o sistema venoso profundo e veia intersafena devem ser avaliadas para definição da origem do refluxo.

6.5.6 Veias perfurantes da coxa e da perna

A presença de veias perfurantes insuficientes da face medial da coxa e da perna deve ser investigada durante a avaliação da veia safena magna e das veias profundas. Também é necessária a avaliação dos segmentos lateral e posterior da coxa e da perna nos casos em que forem identificadas varizes ao exame clínico dessas regiões.[10]

No caso da presença de veias perfurantes insuficientes, são importantes a documentação do diâmetro no nível da fáscia muscular e a localização de referências como prega do joelho, superfície plantar e maléolos medial e lateral. Os registros adequados desses parâmetros facilitam a identificação precisa das veias perfurantes insuficientes e contribuem para o sucesso da abordagem terapêutica.[10]

As veias insuficientes cujas fontes de refluxo não forem identificadas poderão ser pesquisadas por meio da varredura sobre a extensão dos vasos, na qual o aumento do tamanho do calibre dos mesmos se dará à medida que se aproxima o transdutor das fontes primária de refluxo.[26]

6.6 Recomendações do painel

O painel recomenda utilizar a manobra de Valsalva para a pesquisa de refluxo valvular na veia femoral comum e na junção safenofemoral, e a compressão manual ou pneumática distal ao ponto de exame para as demais veias.

Grau de recomendação: 1

Nível de evidência: A

O painel recomenda medir a junção safenofemoral e obter duas medidas do diâmetro anteroposterior da veia safena magna na coxa e na perna, independentemente da presença de refluxo.

Grau de recomendação: 1

Nível de evidência: C

O painel recomenda medir a junção safenopoplítea e obter duas medidas do diâmetro anteroposterior da veia safena parva, independentemente da presença de refluxo.

Grau de recomendação: 1

Nível de evidência: C

7 Ultrassom duplex venoso na pesquisa de TVP

O tromboembolismo venoso (TEV), nas suas vertentes trombose venosa profunda (TVP) e tromboembolia pulmonar, é uma doença grave e potencialmente fatal. Trata-se da terceira causa de morte entre as doenças cardiovasculares. Sua elevada incidência se deve a envelhecimento populacional, maior prevalência de comorbidades associadas ao TEV, como obesidade e câncer, além de melhora da sensibilidade e disseminação dos métodos diagnósticos.[38,39] Diante disso, um diagnóstico rápido e preciso é crucial para imposição do tratamento adequado, evitando complicações que vão desde a incapacitante síndrome pós-trombótica até a morte.[40]

O USD é, atualmente, o método diagnóstico padrão ouro para a pesquisa da TVP, relegando a flebografia e outros métodos apenas para situações particulares. Trata-se de exame não invasivo, de fácil treinamento e ampla disponibilidade e praticamente sem contraindicações. Além disso, o USD apresenta altas taxas de sensibilidade e especificidade no diagnóstico de TVP em veias proximais dos membros inferiores, com valores em torno de 94% e 98%, respectivamente.[26] Metanálise recente demonstrou sensibilidade (variando de 93,2 a 95,0%; sensibilidade agrupada de 94,2%) e especificidade (variando de 93,1 a 94,4%; especificidade agrupada de 93,8%) para o USD no diagnóstico de TVP nas veias proximais dos membros inferiores. Entretanto, houve uma redução acentuada na sensibilidade do método na detecção de TVP nos segmentos venosos distais dos membros inferiores (variando de 59,8 a 67,0%; sensibilidade agrupada de 63,5%).[40] Apesar disso, a especificidade do método para detecção de TVP no segmento infrapatelar foi de 90 a 100%.[38,39] A controvérsia sobre a diminuição da acurácia diagnóstica entre os setores distal e proximal pode estar relacionada à dificuldade técnica do exame para as veias da perna pelo profissional executante. Contudo, ultrapassada a curva normal de aprendizagem, é possível obter resultados próximos dos anteriormente referidos para o setor proximal.

7.1 Critérios para indicação do USD para pesquisa de TVP

Os sintomas e sinais de TVP são inespecíficos e variam de acordo com a distribuição anatômica, a extensão e o grau de oclusão da luz vascular pelo trombo. Isso torna o diagnóstico clínico pouco confiável.[40,41] De maneira geral, três padrões de trombose são bem reconhecidos: TVP de veias das pernas (distal), TVP no segmento femoropoplíteo e TVP no segmento iliofemoral.

Os sintomas e sinais tendem a ser mais graves quanto mais proximal for o segmento acometido.[40] No entanto, 50% dos pacientes com TVP aguda são assintomáticos.[40] Não existe consenso sobre qual a melhor regra na avaliação clínica, porém, os critérios de pontuação propostos por Wells são os mais utilizados como pré-teste (Quadro 7).[42]

QUADRO 7. Modelo clínico para prever a probabilidade pré-teste de TVP.

Características clínicas	Pontos
Paciente com câncer recebendo tratamento paliativo ou nos últimos 6 meses	1
Paralisia, paresia ou imobilização gessada recente nos membros inferiores	1
História recente de repouso no leito ≥ 3 dias ou de grande cirurgia sob anestesia geral ou bloqueio nas últimas 12 semanas	1
Sensibilidade no trajeto das veias profundas	1
Edema em toda a perna	1
Edema na panturrilha > 3 cm em relação ao lado assintomático (mensurado 10 cm abaixo da tuberosidade tibial)	1
Cacifo na perna sintomática	1
Veias colaterais superficiais (não varicosas)	1
TVP pregressa documentada	1
Diagnóstico alternativo tão provável quanto de TVP	–2

Uma pontuação ≥ 2 indica que o diagnóstico de TVP é provável; uma pontuação < 2 indica que o diagnóstico de TVP é improvável. Em pacientes com sintomas em ambos os membros, o lado mais sintomático é usado como referência.

Fonte: adaptado de Needleman L et al., 2018.[42]

Em outubro de 2016, a Society of Radiologists in Ultrasound (SRU) realizou uma conferência multidisciplinar para avaliar as evidências científicas e desenvolver recomendações para o diagnóstico de TVP por meio do USD. A SRU, desde então, recomenda a realização do pré-teste nos pacientes, antes de prosseguir a investigação com a propedêutica armada. Nos pacientes com baixa probabilidade de TVP pelo pré-teste, recomenda-se realizar a pesquisa do dímero D. Nos pacientes com alta probabilidade de TVP pelo pré-teste e em pacientes com úlceras venosas, recomenda-se prosseguir a investigação pelo USD.[40,42-44] A Figura 7 mostra o fluxograma baseado nas recomendações de Needleman et al.[42]

7.2 Objetivos do exame USD

O USD em pacientes com suspeita de TVP é dirigido para a pesquisa de perviedade, devendo fornecer as seguintes informações: presença de trombose; segmentos venosos acometidos e sua extensão; oclusão total ou parcial; presença de trombo flutuante e de possíveis diagnósticos diferenciais, como cisto de Baker e hematomas.[45]

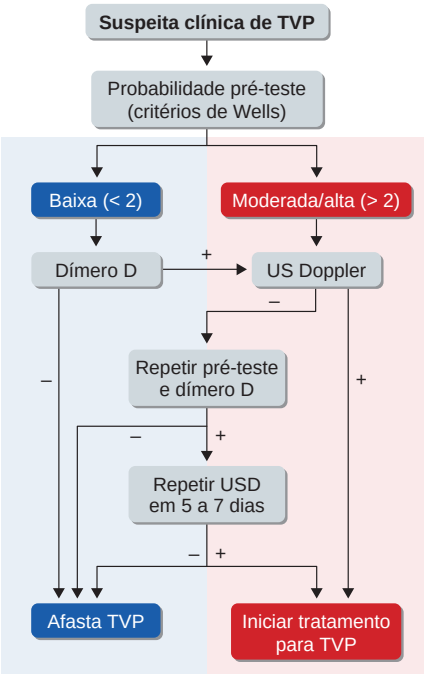

FIGURA 7. Fluxograma baseado nas recomendações de Needleman et al.

TVP: trombose venosa profunda; US: ultrassom; USD: ultrassom duplex; (+): suspeito para trombose venosa profunda; (–): negativo para trombose venosa profunda.

Fonte: adaptada de Needleman L et al., 2018.[42]

7.3 Técnica do USD – posicionamento do paciente e sequência do exame

Devem ser coletadas informações pertinentes à queixa atual e aos antecedentes cirúrgicos no membro afetado.[42] A principal manobra a ser realizada é a compressão das veias do sistema profundo pelo transdutor a cada 2 cm de intervalo.[40-42] O exame deve ser iniciado com o paciente em decúbito dorsal horizontal, com o membro a ser estudado em leve flexão e rotação externa. Nessa posição, devem-se avaliar as veias femorais na coxa e tibiais posteriores na perna, localizadas na face medial do membro inferior. Embora as veias fibulares possam ser avaliadas nesta posição, seu acesso é limitado pela profundidade em relação ao transdutor, principalmente em membros edemaciados e espessos. Mantendo-se essa posição, deve-se proceder à avaliação da veia poplítea, acessando-se a face posterior do joelho. Para avaliação das veias tibiais anteriores, pode-se fletir o joelho, acessando a face anterior da perna. Em pacientes com mobilidade reduzida, este acesso pode ser feito com o joelho em extensão. As veias fibulares são mais bem avaliadas pelo acesso posterolateral na perna, com o joelho fletido, em pacientes com mobilidade preservada. As veias musculares da panturrilha (gastrocnêmias e soleares) também devem ser avaliadas usando os acessos medial (gastrocnêmias mediais), lateral (gastrocnêmias laterais) e posterior (soleares) da perna, pois também podem ser causa de embolia pulmonar.[40-42] Em geral, as veias

infrapatelares não apresentam fluxo espontâneo ao Doppler, sendo necessárias manobras de compressão/descompressão distal para sua caracterização ao Doppler. Para avaliação deste segmento, o paciente também pode ser posicionado sentado, com os pés sobre um apoio, o que facilita o enchimento venoso e a identificação dessas veias.

O USD combina dois componentes para a avaliação de TVP: modo B ou imagem em escala de cinza, com manobras de compressão do transdutor e a avaliação fluxométrica no modo Doppler, tanto colorido quanto espectral. A técnica de compressão para o diagnóstico de TVP utiliza imagens no modo B no corte transversal do vaso.[46] Os vasos estudados são comprimidos sequencialmente ao longo de todo o trajeto venoso profundo, com o transdutor sobre a pele adjacente. Dessa forma, é possível a identificação direta do trombo intraluminal. Na ausência de trombose, a veia irá apresentar coaptação completa da parede durante a compressão pelo transdutor (Figura 8). A perda da compressibilidade da veia é o indicador mais confiável da presença de trombo intraluminal.[47] Na TVP aguda, além da perda da compressibilidade, há aumento do calibre da veia, superando o calibre da artéria adjacente.[42,48]

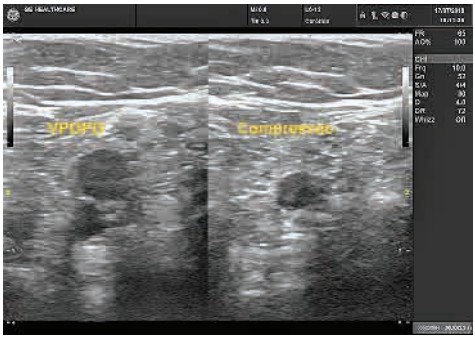

FIGURA 8. Coaptação completa da parede durante a compressão pelo transdutor.

O USD auxilia na avaliação de fluxo residual dentro de um segmento venoso trombosado (TVP não oclusiva) e de perviedade dos segmentos venosos não acessíveis às manobras de compressão, como as veias ilíacas e cava inferior. A análise espectral deve mostrar fluxo venoso fásico com a respiração, com padrões de curva e velocidade semelhantes em ambos os membros e manobra de compressão distal da panturrilha com aumento momentâneo do fluxo preservado. A alteração do padrão desta forma de onda pode levar à suspeita de obstrução venosa. No caso de TVP proximal ao segmento venoso estudado, poderá haver perda da fasicidade respiratória e redução da velocidade, sendo necessária investigação adicional das veias ilíacas e cava inferior para o estabelecimento definitivo do diagnóstico (Figura 9). No caso de TVP distal ao segmento venoso avaliado, as manobras de compressão distal, usualmente, não mostram o pico de fluxo venoso anterógrado aumentado.[40,42]

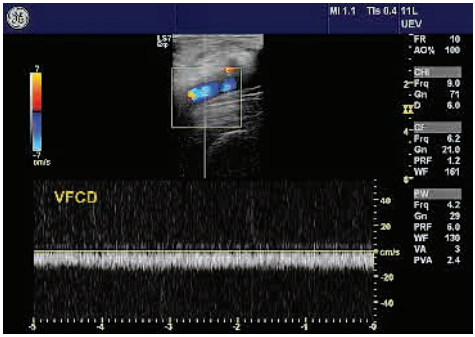

FIGURA 9. Perda da fasicidade respiratória e redução da velocidade.

7.4 Seguimento do paciente diagnosticado com TVP aguda e terminologia adotada

O seguimento dos pacientes diagnosticados com TVP aguda deve ser realizado ao término do tratamento medicamentoso, evitando exames desnecessários; ou, ainda, em casos de suspeita de recorrência durante o curso da terapêutica. O intuito é ter um exame como base para investigações que se façam necessárias no futuro. Caso se observem alterações residuais, essas devem ser comentadas. O consenso da SRU de 2018 recomenda a utilização do termo "alterações pós-trombóticas crônicas" em vez de "TVP crônica", a fim de evitar a confusão com a TVP em curso. Também recomenda cautela no emprego do termo "TVP subaguda", devido à dificuldade na sua caracterização.[42,47,49]

7.5 Recomendações do painel

O painel recomenda o exame de USD venoso para a pesquisa de TVP após a realização do pré-teste com compressões sequenciais de todo o segmento venoso profundo do membro inferior estudado.

Grau de recomendação: 1

Nível de evidência: A

O painel recomenda cautela na utilização do termo "TVP subaguda" e a utilização do termo "alterações pós-trombóticas crônicas" para caracterizar os achados residuais na luz das veias acometidas pela TVP.

Grau de recomendação: 1

Nível de evidência: C

Recomenda-se também a realização de exame USD após o término do tratamento como parâmetro para avaliações futuras.

Grau de recomendação: 1

Nível de evidência: C

Laudo e registro gráfico 8

A confecção do laudo é tão importante quanto a realização do exame. A forma como as informações são transcritas pode modificar a conduta médica. A leitura do laudo se torna mais clara se a descrição de cada membro inferior for feita separadamente, ou seja, membro inferior direito e membro inferior esquerdo, e as veias identificadas em sistemas venosos profundo, superficial e perfurante.

As veias com fluxo ascendente (normal) são registradas com a cor azul no modo *color* e, no modo espectral, abaixo da linha de base (Figura 10 A). Nos casos de fluxo descendente (refluxo), o registro é feito com a cor vermelha no modo *color* e, no modo espectral, acima da linha de base (Figura 10 B). Na presença de refluxo, a documentação fotográfica deve ser feita com o modo espectral.[26]

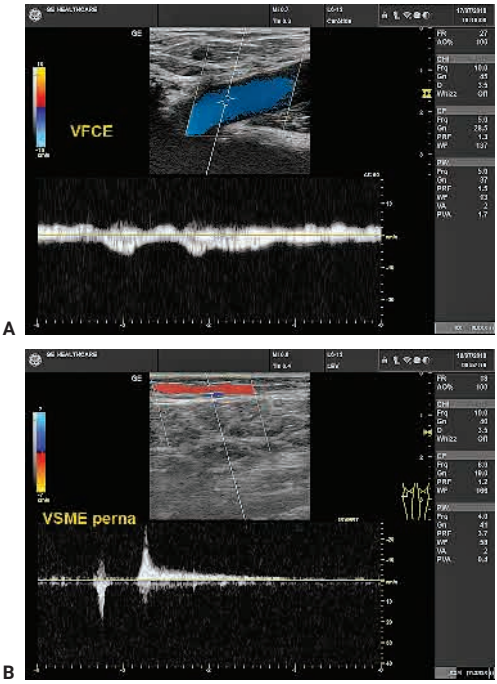

FIGURA 10. **A.** Fluxo venoso ascendente e fásico, abaixo da linha de base. **B.** Fluxo venoso descendente, acima da linha de base.

O refluxo deve ser definido como presente ou ausente pela duração do tempo. A duração do tempo de refluxo da válvula (ou o tempo de fechamento valvular) não pode ser usada para quantificar sua gravidade.[41]

As imagens devem conter a identificação do paciente, o nome da estrutura em análise e o lado avaliado.[50] O registro fotográfico tem a finalidade de corroborar as informações descritas no laudo. Para isso, as imagens devem mostrar as alterações e/ou afastá-las. Por exemplo, na presença de refluxo, o registro deve ser feito no modo espectral com a veia em vermelho e a onda positiva.[26]

Um esquema em diagrama pode ser usado para facilitar a interpretação das alterações morfológicas e hemodinâmicas.[26,51]

A presença de varizes recorrentes, após cirurgia da veia safena parva, pode estar relacionada a variações anatômicas e alterações hemodinâmicas. Assim, a incompetência da veia perfurante da fossa poplítea (geralmente localizada lateralmente a partir da junção safenopoplítea), a incompetência da veia gastrocnêmia e a incompetência da veia poplítea devem ser pesquisadas e descritas no laudo. Veias proximais incompetentes (p. ex.: veias pélvicas ou glúteas e varizes oriundas da veia acompanhante do nervo isquiático) podem se conectar diretamente com segmentos residuais da veia safena parva. Essas veias são frequentes em mulheres com varizes pélvicas.[34]

8.1 USD para pesquisa da incompetência do sistema venoso superficial (varizes)

Precisão anatômica e mapeamento de fluxo são fundamentais para o planejamento do tratamento em todos os pacientes com varizes.[52] O laudo deve detalhar as informações sobre características da parede venosa, perviedade, fluxo (ascendente, refluxo e inversão do fluxo), fasicidade respiratória (nas veias femorais), localização anatômica, duplicidade, hipoplasia, aplasia ou ausência pós-cirúrgica, tanto das veias superficiais quanto das veias profundas, documentando essas informações com fotos.[24,41]

Deve-se descrever as medidas da junção safenofemoral e duas medidas da veia safena magna na coxa e na perna, bem como da junção safenopoplítea e duas medidas da veia safena parva na perna, independentemente da presença ou não de refluxo. Também se deve descrever a distância entre a junção safenopoplítea e a interlinha do joelho.

As veias perfurantes insuficientes devem ser descritas quanto a sua topografia, diâmetro,[10] subdivididas em segmentos acima e abaixo do joelho,[26] e sua distância do joelho ou do solo, quando abaixo do joelho. Nos casos de varizes recidivadas, deve-se informar sua fonte, como a presença de veias safenas acessórias ou residuais insuficientes, neovascularização, cotos residuais incompetentes e perfurantes insuficientes.[41]

Na descrição do refluxo, deve-se:

- Descrever se ele engloba as junções safenofemoral e safenopoplítea
- Descrever sua origem, extensão e pontos de drenagem em cada safena de forma separada
- Diferenciar um refluxo de veia profunda de um proveniente da incompetência da junção safenofemoral ou safenopoplítea[26]
- Descrever a extensão do refluxo para outras veias, como veia de Giacomini e veias safenas acessórias anterior e posterior[26,41]
- Na presença de refluxo em veia perfurante, descrever sua localização em relação à interlinha do joelho ou à planta do pé
- Na presença de refluxo em veias profundas, a veia acometida deve ser informada.

Outras anormalidades, vasculares ou não, se encontradas, também devem ser registradas.[50]

8.2 USD venoso para pesquisa de TVP

Nestes casos, como o exame é realizado com o paciente em decúbito dorsal horizontal, o laudo não conterá informações sobre refluxo. A descrição das veias deve ser feita de forma separada.

A descrição deve incluir:

- Veias acometidas
- Extensão do trombo
- Oclusão total ou parcial da luz do vaso (Figuras 11 e 12)
- Trombo aderido ou não à parede da veia
- Trombo flutuante
- Distância do trombo na safena em relação à junção safenofemoral e à válvula ostial.[41]

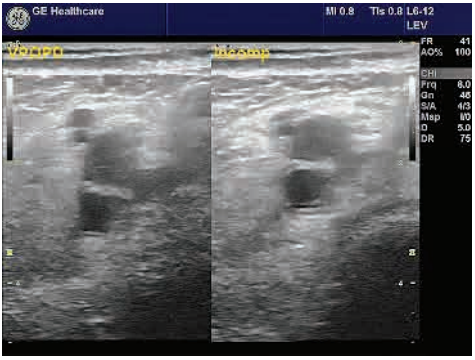

FIGURA 11. Ausência de compressibilidade.

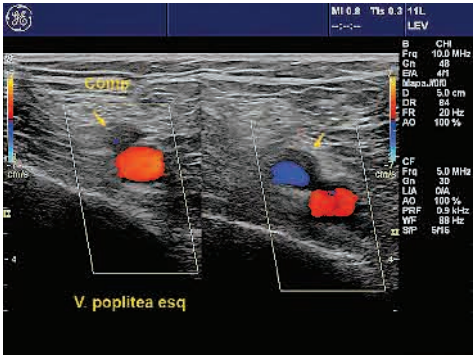

FIGURA 12. Compressão parcial da veia.

As imagens no modo B são registradas no modo transverso, demonstrando a compressibilidade ou não das veias avaliadas.

As imagens dos modos *color* e espectral devem mostrar a presença ou a ausência de fasicidade na veia femoral comum e a presença ou a ausência de incremento à compressão distal (Figura 13).[50]

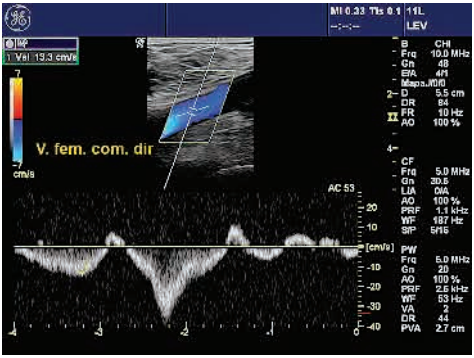

FIGURA 13. Incremento à compressão distal preservada.

8.3 USD venoso para pesquisa da incompetência do sistema venoso profundo (refluxo profundo)

A descrição segue os mesmos parâmetros do laudo para a pesquisa da incompetência do sistema venoso superficial, porém, deve-se incluir na descrição os achados de trombose antiga. A descrição deve compreender:

- Veias acometidas
- Extensão do trombo
- Trombo recanalizado total, parcial ou não recanalizado (cordão fibroso)

- Presença de refluxo, sua localização e extensão
- Presença de fluxo invertido devido à oclusão proximal. Nos casos de mudanças na direção do fluxo por obstrução proximal, usar o termo "fluxo invertido" em vez de "refluxo" (deve-se diferenciar refluxo por insuficiência valvular local de mudanças na direção do fluxo para drenagem por obstrução proximal)
- Presença ou ausência de fasicidade respiratória na veia femoral comum.[10]

8.4 USD venoso pós-tratamento com espuma, *laser* e/ou radiofrequência

Nos estágios iniciais, a veia pode se comportar de maneira diferente conforme o tratamento adotado: com *laser*, com radiofrequência ou com espuma. Posteriormente, a obliteração é caracterizada por progressiva redução do diâmetro venoso, muitas vezes de forma não homogênea ao longo do comprimento da veia tratada. No final do estágio da transformação fibrótica, a veia pode desaparecer completamente ao ultrassom ou ser "transformada" em um cordão fibroso hiperecogênico. O curso do tempo de toda essa evolução varia entre os pacientes.[34]

Os principais achados ultrassonográficos após ablação endovenosa da veia safena podem ser divididos em morfológicos e hemodinâmicos. Os achados morfológicos incluem:

- Obliteração da veia com incompressibilidade total e ausência de fluxo ou não visível
- Perviedade parcial da veia com compressibilidade parcial e presença de fluxo em uma parte da luz
- Perviedade total da veia com compressibilidade completa e presença de fluxo em toda a luz.

Os achados hemodinâmicos incluem:

- Ausência de fluxo com as manobras de Valsalva e de compressão distal
- Presença de fluxo anterógrado durante as manobras
- Presença de fluxo retrógrado > 0,5 segundo durante uma ou ambas as manobras.[34]

8.4.1 USD venoso pós-tratamento com espuma

Após a injeção de espuma, as veias tratadas com sucesso frequentemente entram em espasmo.

Na avaliação entre 1 e 4 semanas após o tratamento, a extensão do trombo da veia safena magna para a veia femoral comum deve ser pesquisada. A protrusão

de um trombo para a luz da veia femoral comum é muito rara (< 1%) e deve sempre ser considerada um achado patológico.[34]

Após algumas semanas do procedimento, as veias apresentam-se incompressíveis e com conteúdo ecogênico em seu interior. Este conteúdo geralmente é reabsorvido em alguns meses, e a veia pode se apresentar como um cordão fibroso, sendo difícil sua visualização ao ultrassom.[53,54]

Na descrição do laudo, deve-se usar o termo "veia incompressível e preenchida por conteúdo compatível com *status* pós-tratamento por escleroterapia com espuma", em vez de "trombose venosa".

A descrição deve incluir:

- Quais veias estão ocluídas pela espuma
- Qual a extensão da oclusão
- Se a oclusão é total ou parcial
- Nos casos de tratamento antigo com espuma, avaliação de recanalização e refluxo
- Na presença do refluxo, quais veias estão acometidas e qual a extensão (pontos de origem e drenagem).

8.4.2 USD venoso pós-tratamento com laser *e/ou radiofrequência*

O objetivo dessas terapias é ocluir o segmento da veia incompetente permanentemente. Após o tratamento com *laser*, o ultrassom deve ser realizado periodicamente para avaliar os segmentos venosos tratados.

Nas primeiras semanas após a termoablação, as veias tratadas têm o diâmetro menor ou igual ao de antes do tratamento, associado a espessamento parietal e a obliteração quase total de sua luz. Não deve haver fluxo em todo o segmento da veia tratada e, na descrição do laudo, deve-se usar o termo "veia incompressível compatível com *status* pós-tratamento por termoablação", em vez de "trombose venosa".[54]

Na presença de trombose das junções safenofemoral ou safenopoplítea, a extensão do trombo para a veia femoral e para a veia poplítea pode ser classificada em:

- Trombose induzida pelo calor endovenoso ou *endothermal heat induced thrombosis* (EHIT) 1: quando se identifica trombo na junção sem penetrar na veia femoral ou na veia poplítea
- Trombose induzida pelo calor endovenoso ou EHIT 2: quando se identifica trombo na junção que penetra a veia femoral comum ou veia poplítea, ocluindo menos de 50% do diâmetro da secção transversa
- Trombose induzida pelo calor endovenoso ou EHIT 3: quando se identifica trombo na junção que penetra a veia femoral comum ou veia poplítea, ocluindo mais de 50% do diâmetro da secção transversa (Figura 14)
- Trombose induzida pelo calor endovenoso ou EHIT 4: quando se identifica trombo na junção que penetra a veia femoral comum ou veia poplítea e oclui totalmente sua luz.[53]

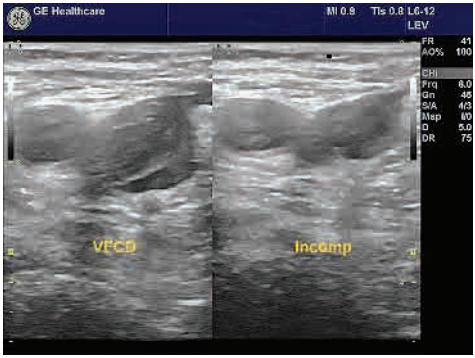

FIGURA 14. Veia femoral comum com trombose induzida pelo calor endovenoso ou EHIT 3.

Após vários meses a um ano, os segmentos tratados com sucesso podem não ser visualizados ao ultrassom, em função da presença de um cordão fibroso ou da redução do calibre e da ausência de fluxo.[53,54]

Nas primeiras semanas, a descrição deve incluir:

- Quais veias estão ocluídas pela termoablação
- Qual a extensão dessa oclusão
- Se a oclusão é total ou parcial
- Se existe trombose venosa
- Na presença de trombose venosa, quais as veias acometidas e a extensão
- Na presença de trombose venosa das junções safenofemoral ou safeno-poplítea, a extensão e o grau de obstrução do trombo para a veias femoral comum e poplítea.

Na fase tardia (após 2 anos), a descrição deve incluir:

- Quais veias estão ocluídas pela termoablação
- Qual a extensão dessa oclusão
- Se a oclusão é total ou parcial
- Na presença do refluxo, descrever quais veias estão acometidas, por qual extensão (pontos de origem e drenagem)
- Medir os diâmetros das veias safenas e junções, se visíveis.[55]

8.5 USD venoso para mapeamento para revascularização (enxerto autólogo)

O uso de tabela (Tabelas 1 e 2) ou desenho esquemático com as medidas das veias cefálica e basílica nos membros superiores e das veias safenas magna e parva nos membros inferiores facilita a análise dos dados. Para a obtenção das medidas, o uso de uma técnica de oclusão venosa (uso de garrote) no momento do mapeamento possibilita a avaliação do diâmetro funcional da veia, otimizando, portanto, sua utilização.[56]

TABELA 1. Mapeamento venoso de membros superiores.

Medidas de diâmetro em mm		
Veia cefálica	**Direito**	**Esquerdo**
Antebraço distal		
Antebraço médio		
Antebraço proximal		
Braço distal		
Braço médio		
Braço proximal		
Veia basílica		
Antebraço distal		
Antebraço médio		
Antebraço proximal		
Braço distal		
Braço médio		
Braço proximal		

Fonte: elaborada pelos autores deste Consenso.

TABELA 2. Mapeamento venoso de membros inferiores.

Medidas de diâmetro em mm		
Safena magna	**Direito**	**Esquerdo**
Coxa proximal		
Coxa média		
Coxa distal		
Perna proximal		
Perna média		
Perna distal		
Safena parva		
Perna proximal		
Perna média		
Perna distal		

Fonte: elaborada pelos autores deste Consenso.

Nos casos de veias acessórias mais calibrosas que as veias tronculares, a descrição de sua localização e diâmetros também é importante.

A característica da parede da veia e a perviedade devem ser descritas no laudo. Na presença de trombose, sua localização deve ser informada.

8.6 Padronizações de laudo e registro gráfico indicadas pelo Consenso

- O painel recomenda registrar as veias com fluxo ascendente em azul no modo *color* e, no modo espectral, abaixo da linha de base
- Nos casos de refluxo, o painel recomenda o registro com a cor vermelha no modo *color* e, no modo espectral, acima da linha de base
- Na pesquisa de TVP, o painel recomenda que a compressão seja realizada no corte transversal no modo B
- Na pesquisa de TVP, a presença ou a ausência de fasicidade respiratória e de aumento do fluxo à compressão distal sejam registradas no modo espectral na veia femoral comum
- O painel recomenda, na presença de fluxo invertido devido à oclusão proximal, usar o termo "fluxo invertido" em vez de "refluxo"
- O painel recomenda usar o termo "veia incompressível e preenchida por material compatível com *status* pós-tratamento por escleroterapia com espuma" em vez de "trombose venosa"
- O painel recomenda usar o termo "veia incompressível compatível com *status* pós-tratamento por termoablação" em vez de "trombose venosa"
- Para a medida do diâmetro do vaso no mapeamento pré-revascularização, o painel recomenda o uso de garrote na raiz do membro.

9 Referências bibliográficas

1. Garcia R, Labropoulos N. Duplex ultrasound for the diagnosis of acute and chronic venous diseases. Surg Clin North Am [Internet]. 2018 Apr;98(2):201-18.
2. Beebe-Dimmer JL, Pfeifer JR, Engle JS, Schottenfeld D. The epidemiology of chronic venous insufficiency and varicose veins. Ann Epidemiol [Internet]. 2005 Mar;15(3):175-84.
3. Beckman MG, Hooper WC, Critchley SE, Ortel TL. Venous thromboembolism: a public health concern. Am J Prev Med [Internet]. 2010 Apr;38(4 Suppl):S495-501.
4. Valencia IC, Falabella A, Kirsner RS, Eaglstein WH. Chronic venous insufficiency and venous leg ulceration. J Am Acad Dermatol [Internet]. 2001 Mar;44(3):401-21; quiz 422-4.
5. Mozes G, Gloviczki P, Menawat SS et al. Surgical anatomy for endoscopic subfascial division of perforating veins. J Vasc Surg [Internet]. 1996 Nov;24(5):800-8.
6. Smith PDC. The management of chronic venous disorders of the leg: an evidence-based report of an International Task Force [Internet]. Springer. 1999. 126 p.
7. American College of Radiology (ACR). Practice parameter. Peripheral venous ultrasound. Revised 2015 (Resolution 33). Disponível em: https://www.acr.org/-/media/ACR/Files/Practice-Parameters/us-periphvenous.pdf?la=en. Acesso em 19/7/2019.
8. Intersocietal Accreditation Commission (IAC). IAC Standards and Guidelines for Vascular Testing Accreditation. July 15, 2019.
9. American College of Phlebology. Duplex ultrasound imaging of lower extremity veins in chronic venous disease, exclusive of deep venous thrombosis: guidelines for performance and interpretation of studies.
10. Coleridge-Smith P, Labropoulos N, Partsch H et al. Duplex ultrasound investigation of the veins in chronic venous disease of the lower limbs—UIP Consensus Document. Part I. Basic Principles. Eur J Vasc Endovasc Surg [Internet]. 2006;31(1):83-92.
11. Cavezzi A, Labropoulos N, Partsch H et al. Duplex ultrasound investigation of the veins in chronic venous disease of the lower limbs–UIP consensus document. Part II. Anatomy. Eur J Vasc Endovasc Surg [Internet]. 2006 Mar;31(3):288-99.
12. Guyatt G, Gutterman D, Baumann MH et al. Grading strength of recommendations and quality of evidence in clinical guidelines: report from an American College of Chest Physicians Task Force. Chest [Internet]. 2006 Jan;129(1):174–81.
13. Monkhouse WS. Terminologia Anatomica. International Anatomical Terminology. By the Federative Committee on Anatomical Terminology (FCAT). (Pp. x 292. with CD-Rom; EUR 40.39 hardback; ISBN 3 13 115251 6.) Stuttgart: Georg Thieme. 1998. J Anat [Internet]. 2001;199(6):741-2.
14. Caggiati A, Bergan JJ, Gloviczki P et al. Nomenclature of the veins of the lower limbs: an international interdisciplinary consensus statement. J Vasc Surg [Internet]. 2002 Aug;36(2):416-22.

15. Dirckx JH. Federative Committee on Anatomical Terminology (FCAT). Terminologia Anatomica. International Anatomical Terminology. Terminology [Internet]. 1998;5(2):279-83.

16. Ventura C. Ultrassonografia vascular: correlação com angiotomografia [Internet] 2012. São Paulo: Revinter; 244 p.

17. Caggiati A, Bergan JJ, Gloviczki P et al. Nomenclature of the veins of the lower limb: extensions, refinements, and clinical application. J Vasc Surg [Internet]. 2005 Apr;41(4):719-24.

18. Gloviczki P, Comerota AJ, Dalsing MC et al. The care of patients with varicose veins and associated chronic venous diseases: clinical practice guidelines of the Society for Vascular Surgery and the American Venous Forum. J Vasc Surg [Internet]. 2011 May;53(5 Suppl):2S-48S.

19. McLafferty RB, Passman MA, Caprini JA et al. Increasing awareness about venous disease: The American Venous Forum expands the National Venous Screening Program. J Vasc Surg [Internet]. 2008;48(2):394-9.

20. Gloviczki P, Bergan JJ, Menawat SS et al. Safety, feasibility, and early efficacy of subfascial endoscopic perforator surgery: a preliminary report from the North American registry. J Vasc Surg [Internet]. 1997 Jan;25(1):94-105.

21. Malgor RD, Labropoulos N. Pattern and types of non-saphenous vein reflux. Phlebology [Internet]. 2013 Mar;28 Suppl 1:51-4.

22. Markel A, Meissner MH, Manzo RA et al. A comparison of the cuff deflation method with Valsalva's maneuver and limb compression in detecting venous valvular reflux. Arch Surg [Internet]. 1994 Jul;129(7):701-5.

23. Zygmunt J Jr. What is new in duplex scanning of the venous system? Perspect Vasc Surg Endovasc Ther [Internet]. 2009 Jun;21(2):94-104.

24. Labropoulos N, Tiongson J, Pryor L et al. Definition of venous reflux in lower-extremity veins. J Vasc Surg [Internet]. 2003;38(4):793-8.

25. Shammas NW, Knowles MF, Shammas WJ et al. Detecting venous reflux using a sixty-degree reverse Trendelenburg (RT-60) position in symptomatic patients with chronic venous disease. J Invasive Cardiol [Internet]. 2016 Sep;28(9):370-2.

26. Zygmunt JA. Duplex ultrasound for chronic venous insufficiency. J Invasive Cardiol [Internet]. 2014 Nov;26(11):E149-55.

27. Labropoulos N, Webb KM, Kang SS et al. Patterns and distribution of isolated calf deep vein thrombosis. J Vasc Surg [Internet]. 1999 Nov;30(5):787-91.

28. Wang K-L, Chu P-H, Lee C-H et al. Management of venous thromboembolisms: Part I. The Consensus for Deep Vein Thrombosis. Acta Cardiol Sin [Internet]. 2016 Jan;32(1):1-22.

29. Sandri JL, Barros FS, Pontes S et al. Diameter-reflux relationship in perforating veins of patients with varicose veins. J Vasc Surg [Internet]. 1999 Nov;30(5):867-74.

30. Beebe HG, Bergan JJ, Bergqvist D et al. Classification and grading of chronic venous disease in the lower limbs. A consensus statement. Int Angiol [Internet]. 1995 Jun;14(2):197-201.

31. Niza J, Marques A. Practical approach to varicose veins in the lower extremities: what every radiologist should know. In: European Congress of Radiology 2014; 2014.

32. Coleridge-Smith P, Labropoulos N, Partsch H et al. Duplex ultrasound investigation of the veins in chronic venous disease of the lower limbs--UIP consensus document. Part I. Basic principles. Vasa [Internet]. 2007 Feb;36(1):53-61.

33. Malgor RD, Labropoulos N. Diagnosis of venous disease with duplex ultrasound. Phlebology [Internet]. 2013 Mar;28(Suppl 1):158-61.

34. Maeseneer MD, De Maeseneer M, Pichot O et al. Duplex ultrasound investigation of the veins of the lower limbs after treatment for varicose veins – UIP Consensus Document [Internet]. European Journal of Vascular and Endovascular Surgery. 2011;42:89-102.

35. Gillespie D, Glass C. Importance of ultrasound evaluation in the diagnosis of venous insufficiency: guidelines and techniques. Semin Vasc Surg [Internet]. 2010;23(2):85-9.

36. Kockaert M, de Roos K-P, van Dijk L et al. Duplication of the great saphenous vein: a definition problem and implications for therapy. Dermatol Surg [Internet]. 2012 Jan;38(1):77-82.

37. Alves CP, Marques Â. Varicose veins in lower limbs. Doppler ultrasound: venous reflux classification and surgical treatment management. Rev Port Cir Cardiotorac Vasc [Internet]. 2012;22(22):41-54.

38. Konstantinides SV. 2014 ESC Guidelines on the diagnosis and management of acute pulmonary embolism. Eur Heart J [Internet]. 2014 Dec;35(45):3145-6.

39. Fraser JD, Anderson DR. Venous protocols, techniques, and interpretations of the upper and lower extremities. Radiol Clin North Am [Internet]. 2004 Mar;42(2):279-96.

40. Min S-K, Kim YH, Joh JH et al. Diagnosis and treatment of lower extremity deep vein thrombosis: Korean Practice Guidelines. Vasc Specialist Int [Internet]. 2016 Sep;32(3):77-104.

41. Antignani PL, Benedetti-Valentini F, Aluigi L et al. Diagnosis of vascular diseases. Ultrasound investigations--guidelines. Int Angiol [Internet]. 2012 Oct;31(5 Suppl 1):1-77.

42. Needleman L, Cronan JJ, Lilly MP et al. Ultrasound for lower extremity deep venous thrombosis: multidisciplinary recommendations from the Society of Radiologists in Ultrasound Consensus Conference. Circulation [Internet]. 2018 Apr;137(14):1505-15.

43. Goodacre S. How should we diagnose suspected deep-vein thrombosis? [Internet]. QJM. 2006;99:377-88.

44. O'Donnell TF Jr, Passman MA, Marston WA et al. Management of venous leg ulcers: clinical practice guidelines of the Society for Vascular Surgery ® and the American Venous Forum. J Vasc Surg [Internet]. 2014 Aug;60(2 Suppl):3S-59S.

45. Labropoulos N, Leon M, Kalodiki E et al. Colour flow duplex scanning in suspected acute deep vein thrombosis; experience with routine use. Eur J Vasc Endovasc Surg [Internet]. 1995 Jan;9(1):49-52.

46. Lensing AWA, Prandoni P, Brandjes D et al. Detection of deep-vein thrombosis by real-time b-mode ultrasonography [Internet]. New England Journal of Medicine. 1989;320:342-5.

47. Kearon C, Julian JA, Newman TE, Ginsberg JS. Noninvasive diagnosis of deep venous thrombosis. McMaster Diagnostic Imaging Practice Guidelines Initiative. Ann Intern Med [Internet]. 1998 Apr;128(8):663-77.

48. Tanaka S et al. Criteria for ultrasound diagnosis of deep venous thrombosis of lower extremities. J Med Ultrason [Internet]. 2008 Mar;35(1):33-6.

49. Aurshina A, Ascher E, Hingorani A et al. Clinical role of the "venous" ultrasound to identify lower extremity pathology. Ann Vasc Surg [Internet]. 2017 Jan;38:274-8.

50. American Institute of Ultrasound in Medicine (AIUM). AIUM practice parameter for the performance of peripheral venous ultrasound examinations. 2015.

51. Khilnani NM, Grassi CJ, Kundu S et al. Multi-society consensus quality improvement guidelines for the treatment of lower-extremity superficial venous insufficiency with endovenous thermal ablation from the Society of Interventional Radiology, Cardiovascular Interventional Radiological Society of Europe, American College of Phlebology and Canadian Interventional Radiology Association. J Vasc Interv Radiol [Internet]. 2010 Jan;21(1):14-31.

52. Krishnan S, Nicholls SC. Chronic venous insufficiency: clinical assessment and patient selection. Semin Intervent Radiol [Internet]. 2005;22(03):169-77.

53. Khilnani NM. Duplex ultrasound evaluation of patients with chronic venous disease of the lower extremities. AJR Am J Roentgenol [Internet]. 2014 Mar;202(3):633-42.

54. Khilnani NM, Min RJ. Imaging of venous insufficiency. Semin Intervent Radiol [Internet]. 2005;22(03):178-84.

55. Gonzalez-Zeh R, Armisen R, Barahona S. Endovenous laser and echo-guided foam ablation in great saphenous vein reflux: one-year follow-up results. J Vasc Surg [Internet]. 2008 Oct;48(4):940-6.

56. Davies AH, Magee TR, Jones DR et al. The value of duplex scanning with venous occlusion in the preoperative prediction of femoro-distal vein bypass graft diameter. Eur J Vasc Surg [Internet]. 1991 Dec;5(6):633-6.