

RADIOLOGIA E DIAGNÓSTICO POR IMAGEM

PROVA A

LEIA COM ATENÇÃO AS SEGUINTE INSTRUÇÕES

1. Este caderno contém as questões da **Prova Objetiva**.
2. Use o rascunho da **Folha de Respostas** reproduzido ao final deste caderno.
3. Ao receber a **Folha de Respostas** da **Prova Objetiva**:
 - Confira seu nome, número de inscrição e a especialidade.
 - Assine, **A TINTA**, no espaço próprio indicado.

4. **ATENÇÃO:** transcreva no espaço apropriado da sua **FOLHA DE RESPOSTAS** da Prova Objetiva, com sua caligrafia usual, mantendo as letras maiúsculas e minúsculas, desconsiderando aspas e autoria, a seguinte frase:

“Todos estamos matriculados na escola da vida, onde o mestre é o tempo.” Cora Coralina

ATENÇÃO:

FOLHAS DE RESPOSTAS SEM ASSINATURA NÃO TÊM VALIDADE.

5. Ao transferir as respostas para a **Folha de Respostas** da **Prova Objetiva**:
 - use apenas caneta esferográfica azul ou preta;
- 1 A B C D E
- 2 A B C D E
- 3 A B C D E
- 4 A B C D E
- preencha, sem forçar o papel, toda a área reservada à letra correspondente à resposta solicitada em cada questão;
 - assinale somente **uma** alternativa em cada questão.
- Sua resposta **NÃO** será computada se houver marcação de mais de uma alternativa, questões não assinaladas ou rasuras.

NÃO DEIXE NENHUMA QUESTÃO SEM RESPOSTA.

As **Folhas de Respostas** não devem ser dobradas, amassadas ou rasuradas.

ATENÇÃO: A prova será composta de 100(cem) questões de múltipla escolha, com 5(cinco) alternativas cada, sendo que: os residentes e aperfeiçoandos do **nível 1 (R1/A1)** responderão às questões numeradas de **01 a 50** no prazo máximo de **duas horas e trinta minutos**; os residentes e aperfeiçoandos do **nível 2 (R2/A2)** responderão às questões numeradas de **01 a 75** no prazo máximo de **três horas**; os residentes e aperfeiçoandos do **nível 3 (R3/A3)** responderão a **todas as 100 (cem) questões** no prazo máximo de **três horas e trinta minutos**. Durante a aplicação do exame, o candidato não poderá, sob pena de eliminação: 1) realizar qualquer espécie de consulta ou comunicar-se com outros candidatos durante o período das provas; 2) portar caneta de material não transparente, lapiseira, borrachas, livros, manuais, impressos, anotações e quaisquer dispositivos eletrônicos, tais como: máquinas calculadoras, agendas eletrônicas, telefones celulares, *smartphones*, *tablets*, gravadores, alarmes de qualquer espécie, fones de ouvido ou transmissor, gravador ou receptor de dados, imagens, vídeos e mensagens; 3) utilizar óculos escuros e artigos de chapelaria, tais como: bonés, chapéu, viseira, gorro ou similares; 4) portar armas de qualquer espécie, ainda que detenha autorização para o respectivo porte. É terminantemente proibida, sob qualquer alegação, a saída do(a) participante do local da prova antes de 60 minutos, ressalvados os casos de emergência, devendo o(a) participante ser acompanhado(a) do(a) fiscal de sala. Os últimos três candidatos da sala onde está sendo realizada a prova deverão sair juntos, obrigatoriamente. Em hipótese alguma, haverá substituição da Folha de Respostas por erro do(a) participante.

QUESTÃO 1

Assinale a alternativa que apresenta os meios de contraste iodados com menor efeito colateral.

- A) Não iônico e hiperosmolar.
- B) Iônico e hiperosmolar.
- C) Não iônico e iso-osmolar.
- D) Iônico e iso-osmolar.
- E) Iônico e hipo-osmolar.

QUESTÃO 2

Um paciente com sinais de edema de glote após infusão endovenosa de meio de contraste iodado deve ser tratado com

- A) epinefrina.
- B) atropina.
- C) soro fisiológico.
- D) anti-histamínico.
- E) salbutamol.

QUESTÃO 3

Considere que um paciente relata ter tido urticária leve após infusão do meio de contraste iodado em exame prévio, cuja conduta foi mantida sem administração de qualquer tratamento medicamentoso. Ele necessita realizar um novo exame com meio de contraste iodado.

Sobre essa nova infusão do meio de contraste iodado, é correto afirmar:

- A) Está contraindicada, pois o paciente é alérgico.
- B) Está contraindicada, independentemente de o paciente ser alérgico, uma vez que ele já realizou exame com meio de contraste anteriormente.
- C) Está contraindicada, uma vez que os efeitos colaterais são imprevisíveis.
- D) Pode ser realizada normalmente.
- E) Deve ser indicada apenas se o paciente realizar pré-medicação com corticosteroides, anti-histamínicos e beta-agonistas.

QUESTÃO 4

Entre as condições a seguir, qual apresenta maior risco de esclerose nefrogênica sistêmica após o uso de meio de contraste à base de gadolínio?

- A) Insuficiência respiratória.
- B) Esteatose.
- C) Pancreatite crônica.
- D) Doença de Crohn.
- E) Taxa de filtração glomerular de 10 mL/min/1,73 m².

QUESTÃO 5

Considere que, após receber meio de contraste iodado, uma criança apresenta broncoespasmo leve.

Nessa condição, qual medicamento é o melhor a ser administrado?

- A) Beta-agonista por inalação.
- B) Adrenalina por via endovenosa.
- C) Atropina por via endovenosa.
- D) Propranolol via oral.
- E) Hidrocortisona via endovenosa.

QUESTÃO 6

O número de elétrons acelerados através de um tubo de RX é determinado pela(o)

- A) velocidade do ânodo.
- B) tamanho do ponto focal.
- C) corrente no filamento.
- D) filtração do tubo de raios X.
- E) corrente no ânodo.

QUESTÃO 7

Numa radiografia convencional de tórax, o efeito anódico é utilizado para

- A) aumentar o kVp.
- B) diminuir o efeito fotoelétrico.
- C) filtrar os raios X no lado negativo do tubo.
- D) variar o ponto focal na direção do abdome.
- E) homogeneizar a interação dos raios X entre tórax e abdome.

QUESTÃO 8

Assinale a alternativa que descreve como é o processo de aquisição de imagem em uma tomografia computadorizada helicoidal.

- A) O tubo e o conjunto de detectores giram 360 graus em torno do paciente e param; a mesa anda; um novo corte é realizado, e assim sucessivamente.
- B) O tubo e o conjunto de detectores movem-se simultaneamente à mesa, e a emissão de raios X é contínua.
- C) Apenas o sistema de detectores e a mesa movem-se simultaneamente, e o tubo de raios X fica estático.
- D) O tubo e o conjunto de detectores movem-se simultaneamente, e a emissão de raios X não é contínua, variando de acordo com a velocidade da mesa.
- E) Apenas o tubo gira em torno do paciente simultaneamente à mesa, variando a posição dos detectores estáticos de acordo com a velocidade dela.

QUESTÃO 9

O aumento do campo radiografado em um paciente acarreta

- A) melhora da definição do contraste.
- B) desgaste da ampola de raios X.
- C) redução da radiação espalhada.
- D) perda do contraste da imagem.
- E) redução da dose no paciente.

QUESTÃO 10

O transdutor é um dispositivo que transforma um tipo de energia de entrada em outro tipo de energia de saída.

Um transdutor ultrassônico converte

- A) energia elétrica em energia mecânica, e vice-versa.
- B) energia elétrica em luz e calor.
- C) energia mecânica em radiação.
- D) som em ultrassom.
- E) ultrassom em imagem.

QUESTÃO 11

São energias necessárias para aquisição de imagem de ressonância magnética:

- A) Campo elétrico e radiofrequência.
- B) Radiofrequência e raios X magnéticos.
- C) Campo magnético e campo fotoelétrico.
- D) Campo magnético e radiofrequência.
- E) Campo eletrostático e campo magnético.

QUESTÃO 12

Com relação aos exames de PET/CT, assinale a alternativa correta.

- A) As imagens de tomografia computadorizada são utilizadas exclusivamente para correção da atenuação nas imagens de PET.
- B) A imagem de tomografia computadorizada é utilizada para localizar a posição das regiões captantes, uma vez que as imagens de PET têm resolução espacial inferior às imagens geradas pela TC.
- C) A dose absorvida pelo paciente em exames de PET/CT é obtida por meio da multiplicação da dose recebida pelo radiofármaco (PET) pela recebida no procedimento de tomografia computadorizada.
- D) O PET avalia com alta resolução a captação do radiofármaco nas imagens, bem como alterações anatômicas, sendo a tomografia computadorizada realizada unicamente para confirmar o posicionamento do paciente na mesa de exames.
- E) O metabolismo da molécula de glicose marcada, observado no PET, propicia resolução anatômica superior à da tomografia computadorizada.

QUESTÃO 13

A osteoartrite afeta milhões de pessoas no mundo. Classicamente é vista como uma condição degenerativa da articulação que acomete não apenas a cartilagem, mas também as demais estruturas articulares.

Assinale a alternativa que apresenta, apenas, as características de imagem da osteoartrite nas radiografias simples.

- A) Redução da espessura da interlinha articular, osteófitos e erosões periarticulares.
- B) Osteófitos, geodos subcondrais e lesões em saca bocado.
- C) Geodossubcondrais, erosões marginais e esclerose.
- D) Redução da espessura da interlinha articular, esclerose subcondral e osteófitos.
- E) Deformidade em soprador de vento, osteófitos e erosões periarticulares.

QUESTÃO 14

Considere uma RN nascida de parto pélvico, apresenta exame Ortolani positivo bilateralmente.

Em relação à displasia do desenvolvimento do quadril, é correto afirmar:

- A) Primeira gestação e fetos microssômicos são fatores de risco.
- B) Existe associação com torcicolo congênito.
- C) O lado direito é comumente mais acometido.
- D) A incidência é maior no sexo masculino.
- E) Na maior parte dos casos, o diagnóstico é tardio, o que compromete o prognóstico.

QUESTÃO 15

Considere uma paciente vítima de queda da própria altura, com trauma direto no ombro direito.

Quais incidências radiográficas a seguir são mais indicadas para a avaliação do trauma agudo do ombro?

- A) Velpeau View, AP com rotação neutra e perfil da escápula.
- B) Perfil axilar, Stryker e Zanca.
- C) AP com rotação neutra, perfil de escápula e perfil axilar.
- D) West Point, perfil axilar e apical oblíqua.
- E) Rockwood, AP com rotação interna e apical oblíqua.

QUESTÃO 16

Analise o caso clínico a seguir.

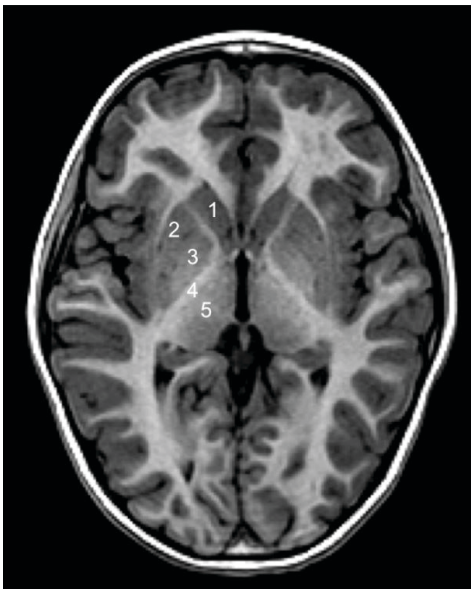
Criança de 2 anos de idade, com relato de queda do berço, realiza tomografia para avaliação de traumatismo craniano.

Nesse caso, é correto afirmar:

- A) Os hematomas epidurais são mais frequentemente de origem venosa e não ultrapassam as reflexões durais.
- B) A presença de hematoma subdural inter-hemisférico deve suscitar a possibilidade de traumatismo não acidental, devendo-se buscar outras evidências de maus tratos.
- C) Área radiolúcida lisa, sem margens escleróticas, cruzando linhas de suturas adjacentes, não deve corresponder à fratura, e, sim, a uma sutura acessória (variação da normalidade).
- D) Os hematomas subdurais são mais frequentemente ipsilaterais ao local do golpe, enquanto os epidurais costumam ser ipsilaterais ao contragolpe.
- E) As contusões traumáticas localizam-se mais frequentemente na transição corticossubcortical da alta convexidade e, na maioria das vezes, não são hemorrágicas.

QUESTÃO 17

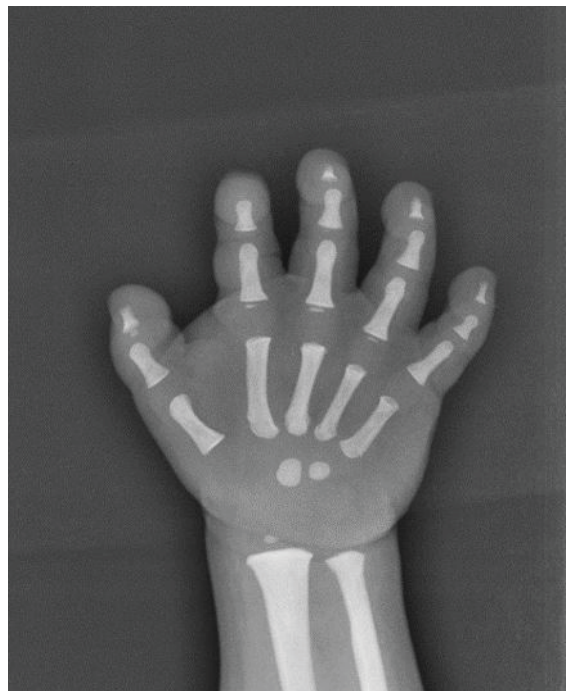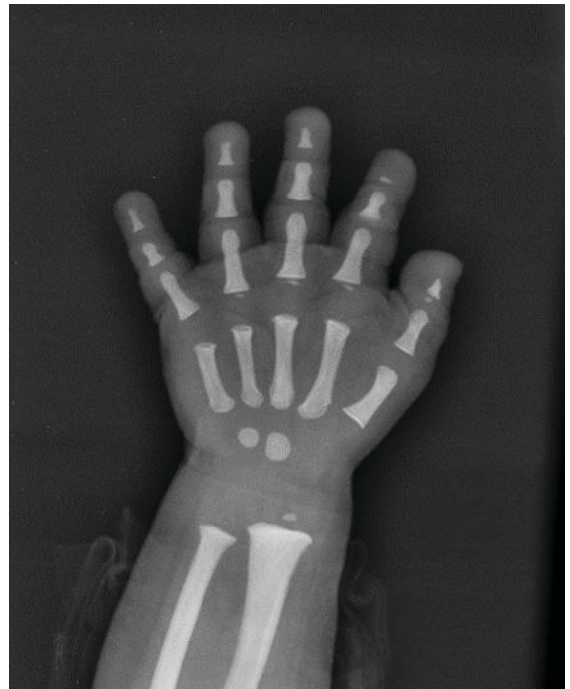Assinale a alternativa em que as estruturas indicadas nessa imagem estão corretamente nomeadas.



- A) 1. cabeça do caudado / 2. putame, 3. globo pálido / 4. cápsula interna / 5. tálamo
- B) 1. corpo estriado / 2. lentiforme / 3. putame / 4. cápsula interna / 5. pulvinar
- C) 1. corpo estriado / 2. globo pálido / 3. putame / 4. cápsula externa / 5. tálamo
- D) 1. cabeça do caudado / 2. globo pálido / 3. putame / 4. cápsula interna / 5. tálamo
- E) 1. corpo do caudado / 2. putame / 3. globo pálido / 4. cápsula interna / 5. tálamo

QUESTÃO 18

Considere que um paciente do sexo masculino, 22 meses, com anemia e deficiência do crescimento pômbero-estatural, realiza RX para verificar a idade óssea, como apresentado nas imagens a seguir.



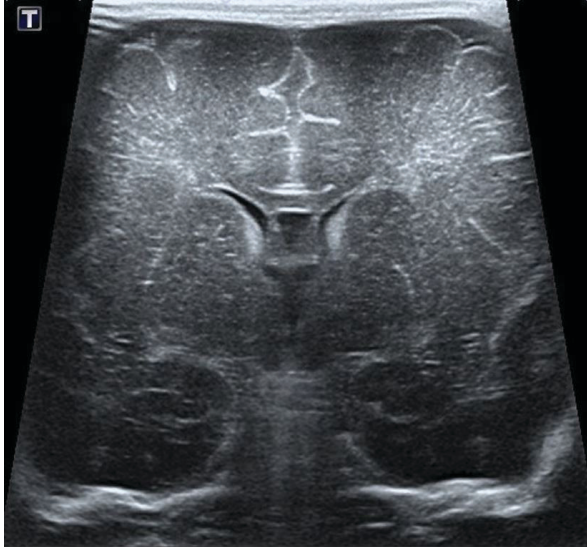Qual é a principal hipótese diagnóstica?

- A) Raquitismo hipofosfatêmico.
- B) Picnodisostose.
- C) Mucopolissacaridose.
- D) Hipotireoidismo congênito.
- E) Síndrome de Turner.

QUESTÃO 19

Analise o caso clínico a seguir.

Recém-nascido pré-termo de 32 semanas, AIG, apresentou desconforto respiratório leve ao nascimento, resolvido com oxigenioterapia via cateter nasal, realizou no terceiro dia de vida ultrassonografia transfontanelar de rastreo.



Considerando esse caso e a imagem apresentada, qual é a hipótese diagnóstica mais provável?

- A) Normal.
- B) Holoprosencefalia lobar.
- C) Defeito da linha média.
- D) Ectasia ventricular.
- E) Hemorragia da matriz germinal.

QUESTÃO 20

No recém-nascido, a causa mais frequente de cisto renal é

- A) cisto simples.
- B) doença policística autossômica recessiva.
- C) doença policística autossômica dominante.
- D) displasia renal.
- E) nefronofitíase.

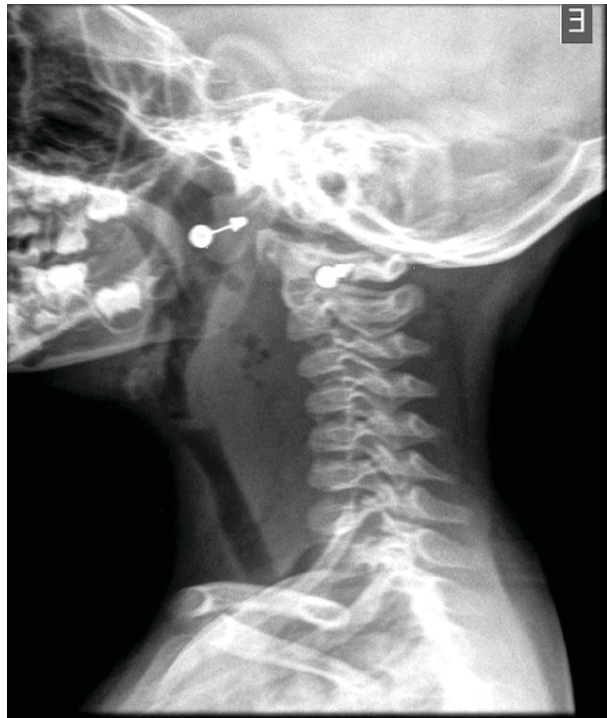QUESTÃO 21

Em uma criança que apresenta hipotensão grave com taquicardia após infusão do meio de contraste iodado, qual dos procedimentos a seguir não deve ser instituído?

- A) Elevação dos membros inferiores em pelo menos 60 graus.
- B) Oxigênio por máscara.
- C) Infusão venosa de líquidos (soro fisiológico ou Ringer lactato).
- D) Monitorização de dados vitais.
- E) Administração de atropina.

QUESTÃO 22

Considere um paciente, sexo feminino, 4 anos de idade, com febre, disfagia, estridor e rigidez de nuca, como apresentado na imagem a seguir.



Nesse caso, qual é a hipótese diagnóstica mais provável?

- A) Linfoma.
- B) Epigloteite.
- C) Abscesso retrofaríngeo.
- D) Laringotraqueíte aguda.
- E) Amigdalite aguda.

QUESTÃO 23

Sobre a segurança do paciente, é correto afirmar:

- A) A identificação do paciente em ambientes ambulatoriais é desnecessária.
- B) Os eventos adversos no processo de assistência à saúde são infreqüentes.
- C) É boa prática utilizar a sigla "NI" nas pulseiras de pacientes não identificados.
- D) A dupla checagem das doses prescritas é procedimento muito desejável.
- E) O protocolo de segurança na prescrição, uso e administração de meios de contraste deve ser aplicado, por norma, apenas em estabelecimentos hospitalares.

QUESTÃO 24

O ligamento venoso do fígado divide os segmentos

- A) I e II.
- B) II e III.
- C) V e VIII.
- D) II e IV.
- E) IVa e IVb.

QUESTÃO 25

Assinale a alternativa que mais provavelmente corresponde a uma lesão da mucosa esofágica.

- A) Lipoma.
- B) Hemangioma.
- C) GIST.
- D) Pólipo fibrovascular.
- E) Carcinoma de células escamosas.

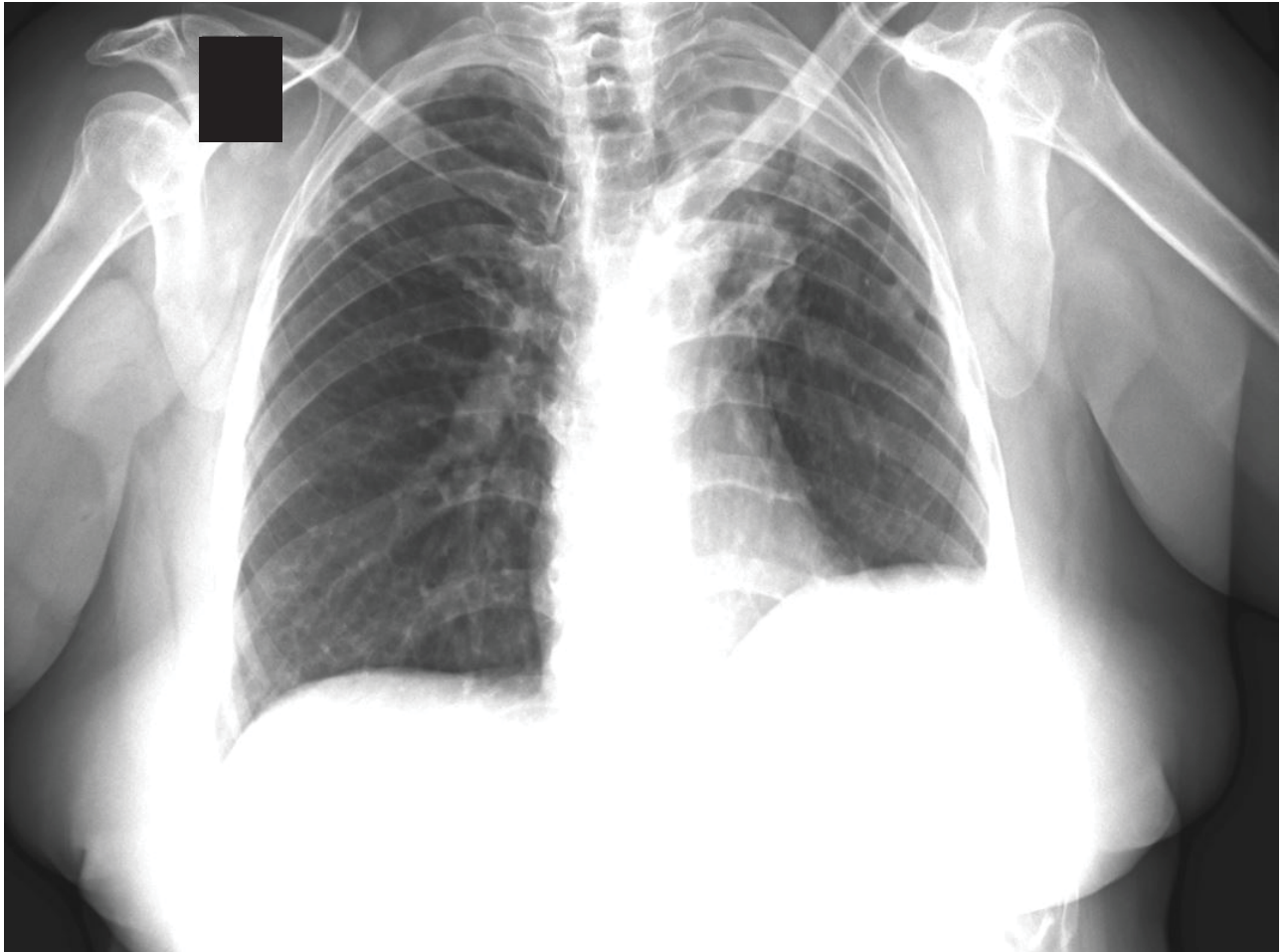
QUESTÃO 26

Sobre o volvo gástrico, é correto afirmar:

- A) É mais comum no paciente jovem.
- B) O tipo organoaxial é usualmente resultado de uma grande hérnia hiatal paraesofágica.
- C) O volvo mesenteroaxial possui melhor prognóstico e é o tipo mais frequente.
- D) Os volvos gástricos não são capazes de causar obstruções do trânsito alimentar.
- E) A rotação no volvo gástrico organoaxial não ultrapassa 180 graus.

QUESTÃO 27

Observe a imagem a seguir de uma paciente com 48 anos de idade com tosse esparsa.

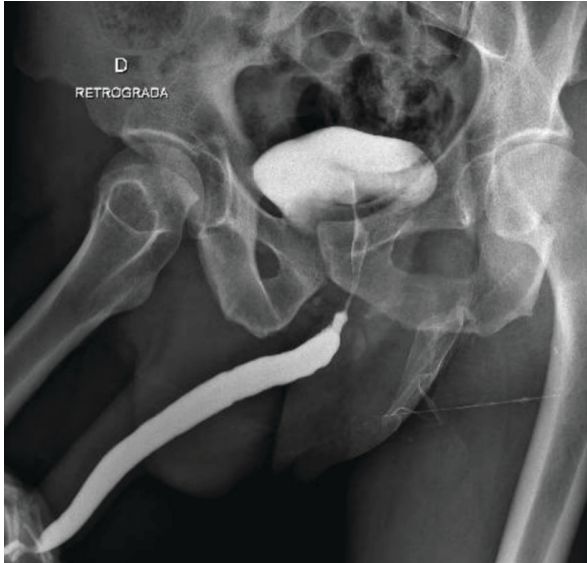

Nesse caso, qual o diagnóstico mais provável?

- A) Fibrose pulmonar.
- B) Pneumonia criptogênica em organização.
- C) Tuberculose pulmonar.
- D) Hipertensão arterial pulmonar.
- E) Sarcoidose pulmonar.

QUESTÃO 28

Considere que um paciente do sexo masculino, 65 anos de idade, com quadro de diminuição do jato urinário, realiza uretrocistografia retrógrada, como demonstrado na imagem a seguir.



Qual é a melhor interpretação desse achado?

- A) Redução do calibre na uretra membranosa configurando estenose.
- B) Dilatação da uretra peniana, configurando megauretra.
- C) Irregularidade da uretra peniana, configurando seqüela infecciosa.
- D) Abertura reduzida ao colo vesical, configurando estenose.
- E) A avaliação da estenose da uretra posterior na fase retrógrada não é possível.

QUESTÃO 29

Analise o caso clínico a seguir.

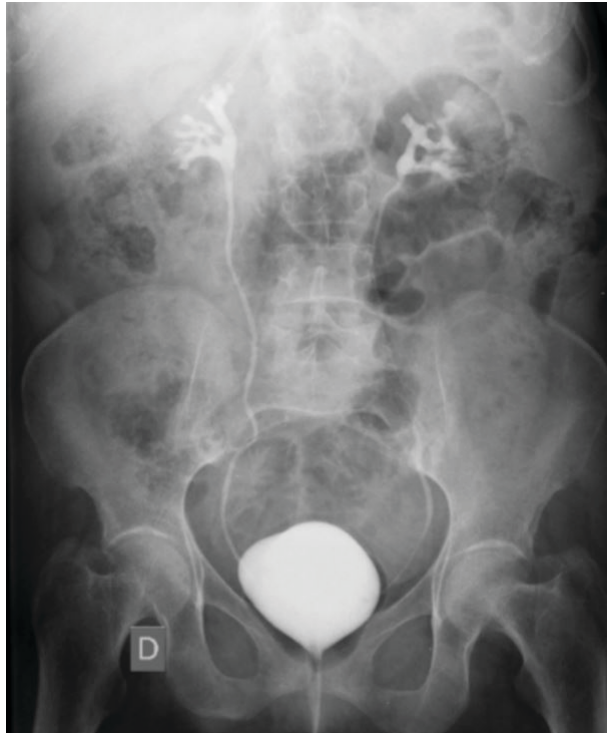Paciente obeso de 15 anos de idade, com quadro de cólica nefrética, realiza TC que evidencia um cálculo de 5 mm e atenuação de 800 UH no ureter médio direito. Já teve 3 outros episódios semelhantes nos últimos anos.

Para o seguimento por imagem do cálculo, é correto afirmar:

- A) A radiografia simples do abdome é útil no seguimento de cálculos densos.
- B) Ultrassonografia é o padrão-ouro devido ao biótipo do paciente.
- C) Formadores crônicos de cálculos devem sempre realizar controles por tomografia.
- D) A ressonância magnética é o método de escolha, por não envolver radiação ionizante.
- E) Cintilografia com DTPA é o método de escolha no seguimento.

QUESTÃO 30

Considere que um paciente de 5 anos de idade realiza uretrocistografia miccional para avaliação de infecção do trato urinário de repetição.



Nesse caso, qual é a melhor interpretação?

- A) Drenagem normal dos ureteres.
- B) Duplicidade do sistema coletor.
- C) Refluxo vesicoureteral grau I bilateral.
- D) Refluxo vesicoureteral grau II bilateral.
- E) Estenose do colo vesical.

QUESTÃO 31

Em uma orquite não complicada, qual dos achados ultrassonográficos a seguir é frequentemente encontrado?

- A) Velocidades diastólicas aumentadas nas artérias intratesticulares.
- B) Hipofluxo vascular generalizado no testículo acometido.
- C) Aumento da ecogenicidade testicular.
- D) Presença de microcalcificações.
- E) Ectasia tubular da rede testis.

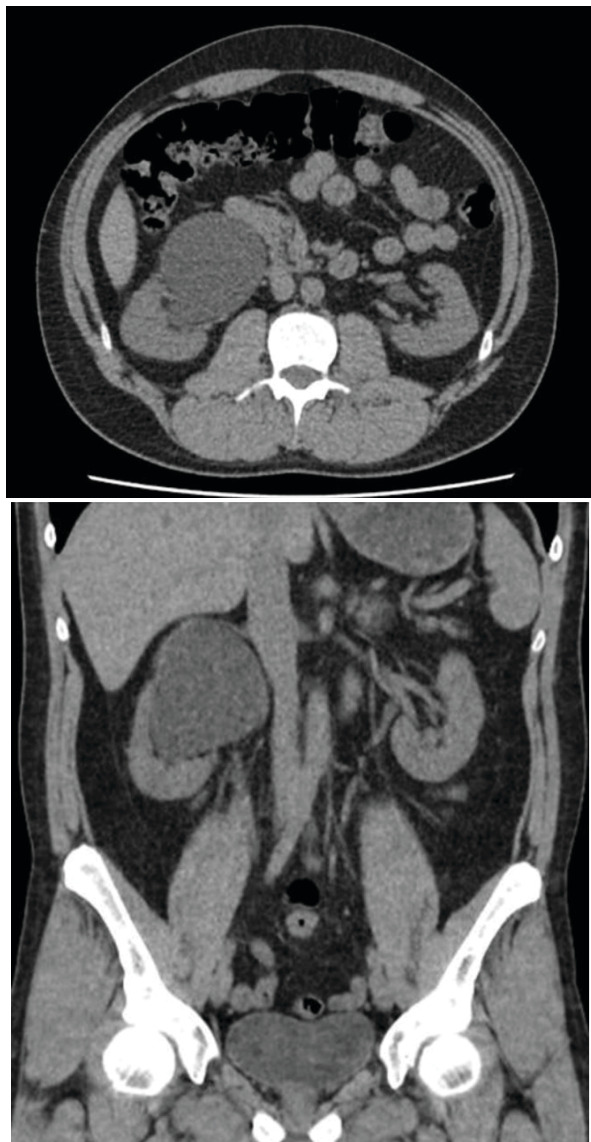
QUESTÃO 32

A distância percorrida pela onda sonora em um ciclo chama-se

- A) pulso.
- B) frequência.
- C) amplitude.
- D) comprimento de onda.
- E) intensidade.

QUESTÃO 33

Considere que um paciente, sexo masculino, 18 anos de idade, realiza TC sem contraste por quadro de dor lombar direita crônica, como apresentado nas imagens a seguir.



Nesse caso, qual é a hipótese diagnóstica mais provável e conduta a ser adotada, respectivamente.

- A) Cisto parapiélico / Indicar ultrassonografia para detalhamento das vias urinárias.
- B) Carcinoma urotelial / Indicar urotomografia para estadiamento do trato urinário alto.
- C) Pielonefrite xantogranulomatosa / Indicar urotomografia para pesquisa de abscessos.
- D) Estenose de JUP / Indicar urotomografia para avaliar fase excretora.
- E) Carcinoma de células renais / Indicar ressonância magnética para predição histológica.

QUESTÃO 34

Analise o caso clínico a seguir.

Paciente, sexo feminino, 25 anos de idade, com quadro de dor lombar direita, febre e náuseas há 4 dias. Possui exames de urina demonstrando perfil infeccioso. Foi realizada tomografia do abdome com fase única pós-contraste (portal), que encontra-se normal.

Sobre esse caso, assinale a alternativa correta.

- A) Deve ser complementada com uma fase excretora, pois é a fase mais importante para o diagnóstico de pielonefrite.
- B) Deve ser realizada nova injeção de contraste e complementada com fase corticomedular, pois é a fase mais importante para a avaliação das vias urinárias.
- C) Uma vez que o foco é a pesquisa de complicações relacionadas à pielonefrite, não se deve irradiar a paciente de novo.
- D) Deve ser realizada uma fase tardia (15 min.) para o cálculo de *washout*.
- E) Deve ser complementada com ultrassonografia, uma vez que esse método possui maior sensibilidade que a tomografia para o diagnóstico de pielonefrite.

QUESTÃO 35

Em relação às glândulas paratireoides, é correto afirmar:

- A) Quando normais são facilmente identificadas pela ultrassonografia.
- B) Quando aumentadas, as glândulas inferiores são geralmente visualizadas posteriormente à tireoide.
- C) As glândulas de grandes dimensões são geralmente homogêneas e têm aspecto ovalado e hiperecogênico.
- D) O hiperparatireoidismo primário na maioria dos casos é decorrente de insuficiência renal crônica.
- E) O adenoma frequentemente envolve 3 ou 4 glândulas.

QUESTÃO 36

A resolução consiste na capacidade de um método de discriminar dois fenômenos discretos. No campo do diagnóstico por imagens, a resolução espacial representa o menor espaço entre dois pontos reconhecíveis como separados em uma imagem.

Assinale a alternativa que contém tipos de resolução comumente identificados na área de ultrassonografia.

- A) Espacial axial, espacial lateral, e de reforço posterior.
- B) Espacial lateral, temporal, e de atenuação posterior.
- C) Temporal, de contraste, e *dynamic range*.
- D) De atenuação posterior, de reforço posterior, e de elevação.
- E) De elevação, temporal, e de contraste.

QUESTÃO 37

Em relação às assimetrias identificadas na mamografia e de acordo com o ACR BI-RADS®, assinale a alternativa correta.

- A) A assimetria focal, identificada em uma ou duas incidências, necessita de controle evolutivo em 6 meses.
- B) A assimetria global ocupa pelo menos dois quadrantes e, quando não palpável, necessita de investigação adicional.
- C) Uma assimetria focal que evolui com aumento de densidade em 1 ano, porém não palpável e sem correlação na ultrassonografia, deve ser submetida ao controle evolutivo em 6 meses.
- D) Uma assimetria focal estável há 3 anos entra na categoria de lesões provavelmente benignas e deve ser controlada em 12 meses.
- E) A assimetria identificada em apenas uma incidência representa sobreposição tecidual na maioria dos casos.

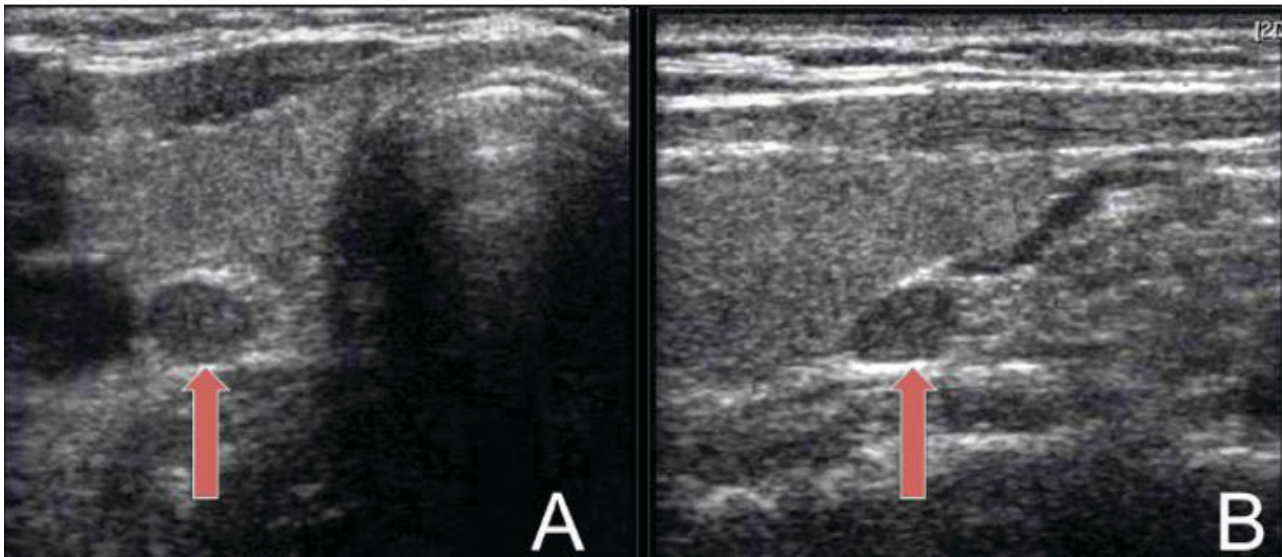
QUESTÃO 38

Das estruturas anatômicas a seguir, qual é referência para divisão dos níveis linfonodais axilares?

- A) Músculo peitoral maior.
- B) Artéria axilar.
- C) Músculo peitoral menor.
- D) Artéria subclávia.
- E) Veia axilar.

QUESTÃO 39

Considere uma paciente, sexo feminino, 60 anos de idade, apresentando quadro de depressão, fadiga e constipação intestinal. O ultrassom cervical a seguir, indica a alteração, apontada pelas setas vermelhas.

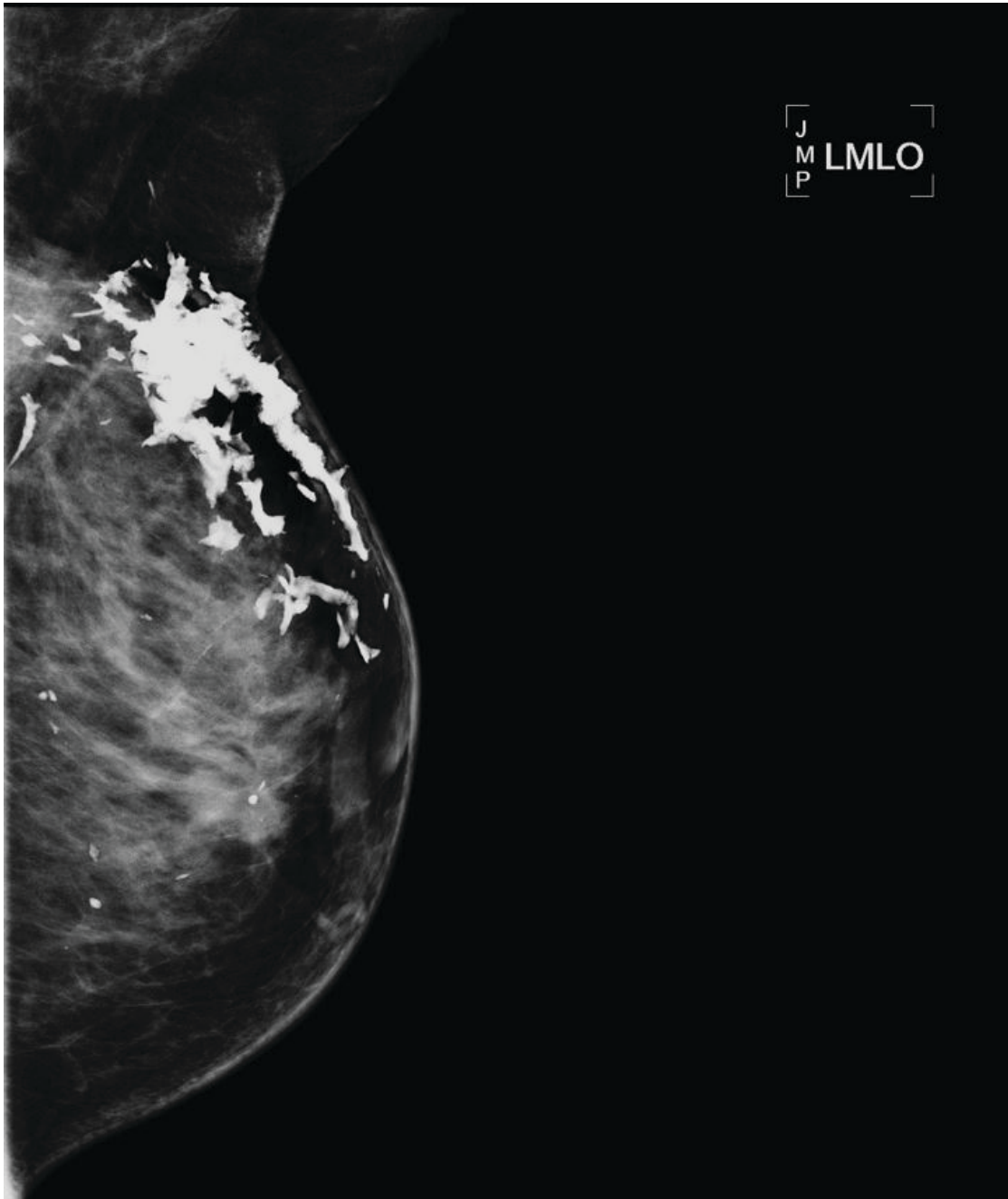


Com base nesse quadro clínico e nessas imagens, qual achado laboratorial espera-se encontrar?

- A) Baixos níveis de bio-PTH.
- B) Redução dos níveis de cálcio urinário.
- C) Hipercalcemia e PTH elevado.
- D) Redução dos níveis de cálcio ionizado.
- E) Hipocalcemia e baixos índices de vitamina D.

QUESTÃO 40

Analise a seguir a imagem da mamografia de uma paciente com história pregressa de setorectomia de mama esquerda seguida de radioterapia.

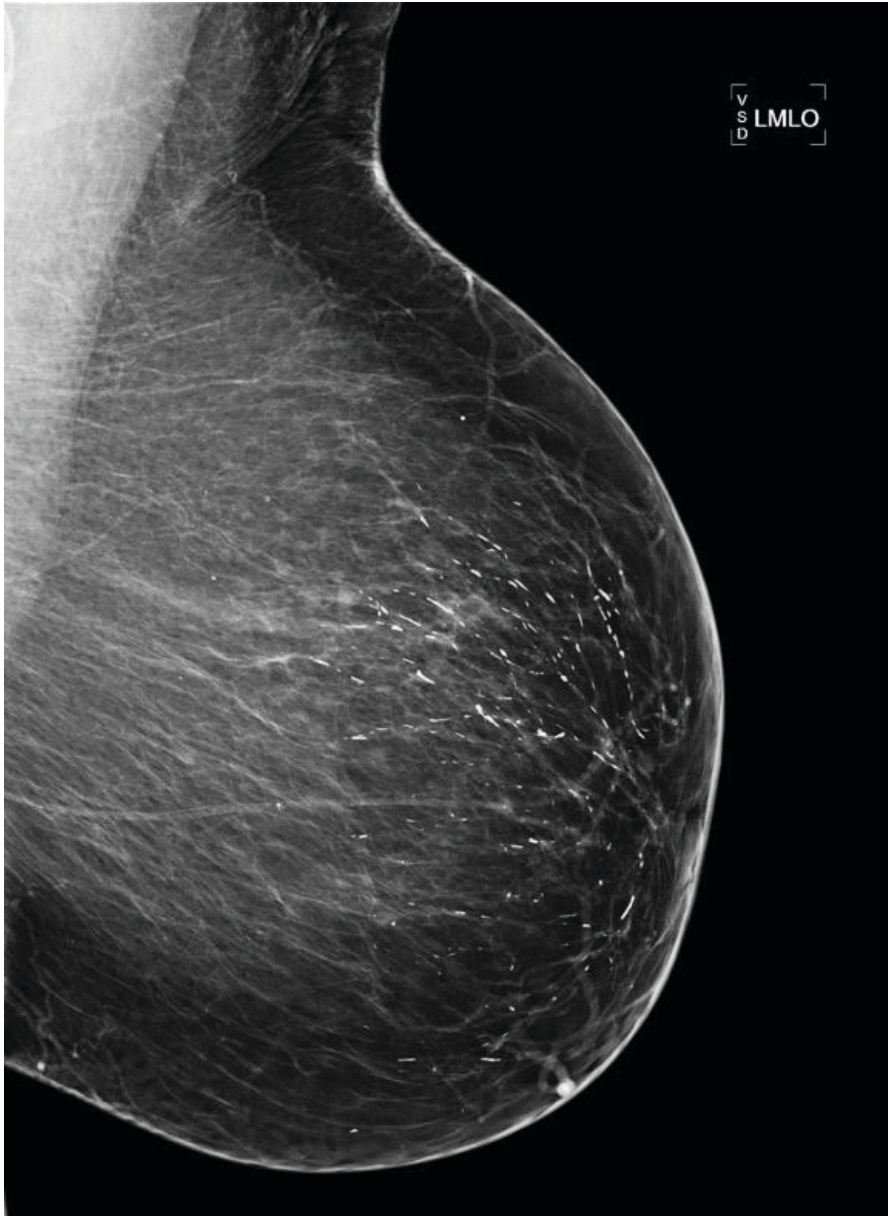


Considerando essas informações, assinale a alternativa correta.

- A) A causa mais provável para essas calcificações é esteatonecrose.
- B) A causa mais provável dessas calcificações é fibroadenoma.
- C) A morfologia é compatível com calcificações secretórias.
- D) A morfologia dessas calcificações sugere recidiva de câncer de mama.
- E) A área de maior densidade é decorrente de injeção de silicone livre no subcutâneo.

QUESTÃO 41

Em relação às calcificações dessa incidência mamográfica ou sua conduta, assinale a alternativa correta.



- A) São calcificações vasculares, sendo recomendado seguimento de rotina.
- B) A morfologia e distribuição sugerem calcificações secretórias benignas.
- C) Devido à distribuição segmentar e à morfologia linear, deve-se indicar a biópsia percutânea.
- D) O controle evolutivo por mamografia em 6 meses apenas dessa mama é a conduta mais indicada.
- E) Deve ser indicada a ultrassonografia para a pesquisa de lesões intraductais relacionadas a papiloma.

QUESTÃO 42

Analise o caso clínico a seguir.

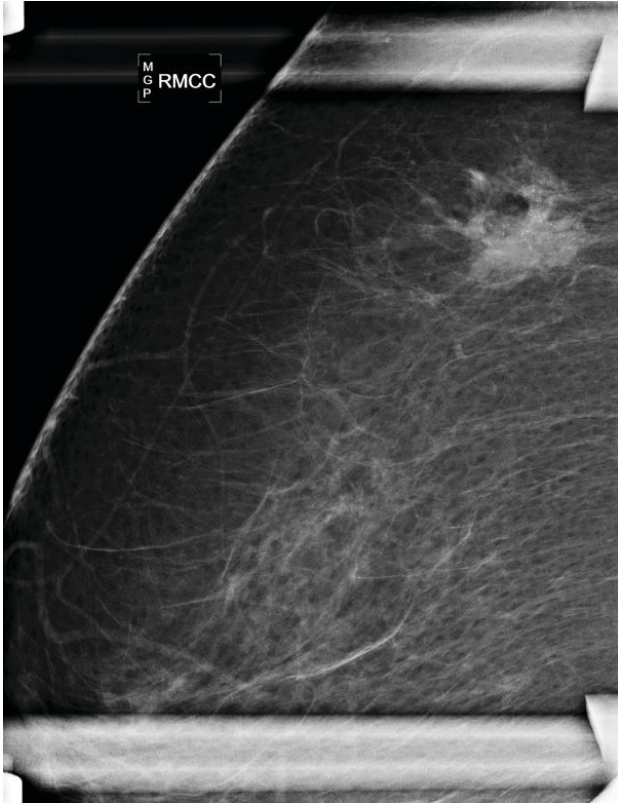
Paciente, sexo feminino, 32 anos de idade, sem história familiar para câncer de mama, apresenta um nódulo sólido hipocogênico, oval, circunscrito e paralelo à pele com 1,0 cm no quadrante superolateral direito na presente ultrassonografia de mamas. Esse nódulo apresenta-se sem alterações significativas em relação à ultrassonografia de um ano atrás.

Considerando essas informações, assinale a alternativa correta.

- A) A categoria para o presente exame é a 2 pelo ACR BI-RADS.
- B) Deve ser recomendado o controle evolutivo ultrassonográfico em 6 meses.
- C) Deve ser recomendado o controle evolutivo ultrassonográfico em 12 meses.
- D) Deve ser recomendada a correlação com o exame citológico.
- E) Deve ser recomendada a correlação com o exame histopatológico.

QUESTÃO 43

Em relação à categoria dessas incidências mamográficas e à conduta a ser adotada, assinale a alternativa correta.



- A) categoria mais apropriada é a 0 e deve-se indicar a ultrassonografia.
- B) A categoria mais apropriada é a 0 e deve-se indicar a ressonância magnética.
- C) A categoria mais apropriada é a 3 e deve ser recomendado o controle em 6 meses.
- D) A categoria mais apropriada é a 4 e deve ser recomendado a biópsia percutânea.
- E) A categoria mais apropriada é a 4 e deve ser recomendado a ultrassonografia.

QUESTÃO 44

A ultrassonografia frequentemente permite a identificação das camadas das vísceras ocas.

Assinale a alternativa em que se tem a relação correta da camada e sua respectiva ecogenicidade.

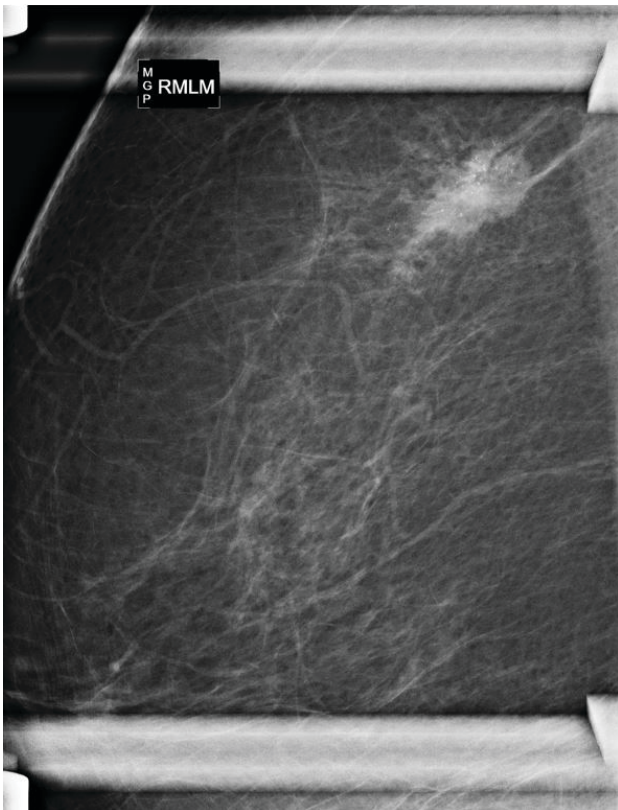
- A) Serosa – hipoecoica.
- B) Muscular da mucosa – hiperecoica.
- C) Muscular – hiperecoica.
- D) Mucosa – hiperecoica.
- E) Submucosa – hipoecoica.

QUESTÃO 45

Considere que uma paciente, sexo feminino, 50 anos de idade, apresenta-se com queixa de um nódulo palpável, móvel com 1,0 cm no quadrante superolateral da mama esquerda no mastologista.

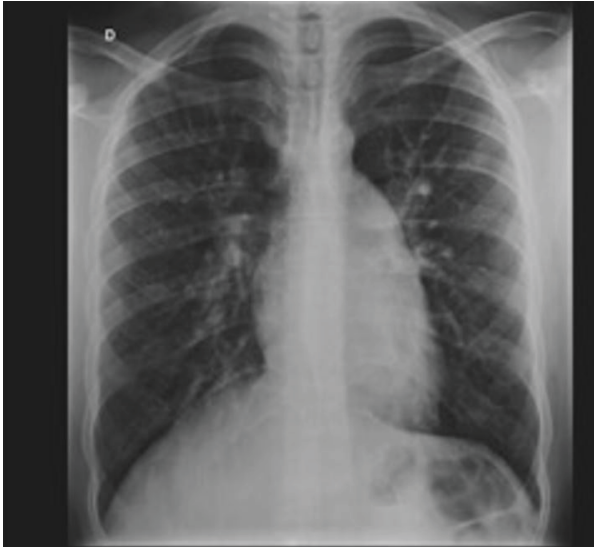
De acordo com os critérios do ACR BI-RADS®, qual a conduta a ser adotada nesse caso?

- A) Realizar uma ultrassonografia como exame inicial de investigação.
- B) Realizar uma mamografia ou tomossíntese como exame inicial de investigação.
- C) Indicar a biópsia percutânea orientada por ultrassonografia, devido à faixa etária.
- D) Indicar o rastreamento com ressonância magnética.
- E) Em se tratando de um cisto simples, indicar o controle evolutivo em 6 meses como categoria 3 pelo ACR BI-RADS®.



QUESTÃO 46

Considere um paciente 18 anos de idade, sexo masculino, com dispnéia de evolução há pelo menos 3 anos, com significativa piora nos últimos meses. Realizou radiografia de tórax, como apresentado na imagem a seguir.



Com base nessas informações, qual é a hipótese diagnóstica mais provável?

- A) Comunicação interventricular ampla.
- B) Comunicação interatrial.
- C) Hipertensão arterial pulmonar.
- D) Tromboembolismo pulmonar agudo.
- E) Linfangite carcinomatosa.

QUESTÃO 47

Assinale a alternativa que apresenta o tipo mais comum de enfisema em pacientes tabagistas sem deficiência de alfa 1 – antitripsina.

- A) Enfisema centroacinar.
- B) Enfisema parasseptal.
- C) Enfisema panlobular.
- D) Enfisema cicatricial.
- E) Enfisema intersticial.

QUESTÃO 48

Em relação aos sequestros intrapulmonares, assinale a alternativa correta.

- A) Sequestro intralobar tem retorno venoso normal.
- B) Sequestro extralobar tem revestimento pleural normal.
- C) A localização mais comum do sequestro intralobar é o lobo médio.
- D) Nos sequestros pulmonares, existe shunt esquerda-direita.
- E) A síndrome de Swyer James Maclooad é um tipo de sequestro extralobar.

QUESTÃO 49

Em relação à propedêutica de investigação de cálculos renais, assinale a alternativa correta.

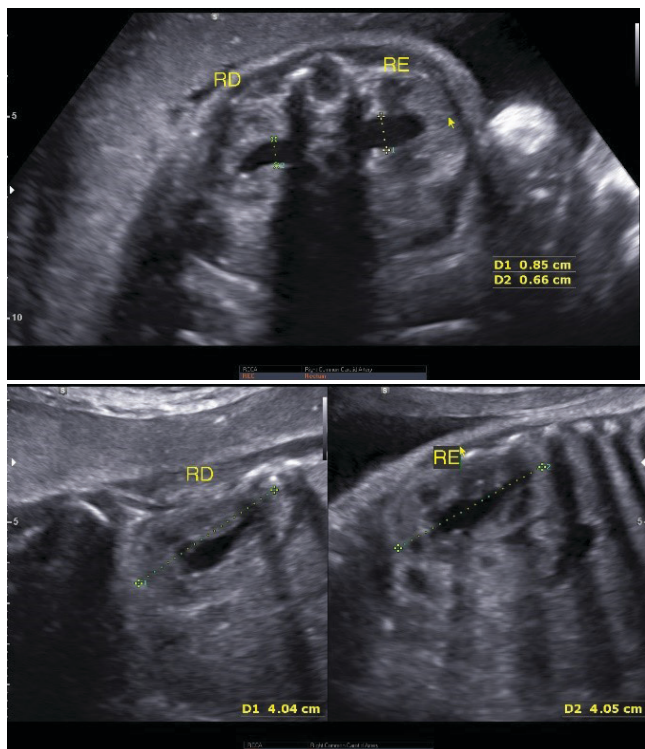
- A) A alta sensibilidade na detecção de cálculos renais à radiografia simples do abdome deve-se diretamente à sua composição e tamanho, além da pouca interferência de fatores adicionais, como distensão gasosa e biótipo do paciente.
- B) A ultrassonografia é o método de eleição no seguimento de pacientes com litíase renal, pela não utilização de radiação ionizante.
- C) Cálculos urinários situados na junção ureterovesical são avaliados de forma consistente pela ultrassonografia.
- D) A ultrassonografia renal é o padrão-ouro para avaliação de pacientes com suspeita de cálculo urinário.
- E) No protocolo tomográfico para avaliação de urolitíase, é recomendável que a bexiga esteja vazia, para evitar artefatos que limitem a diferenciação entre cálculos e flebólitos na pelve.

QUESTÃO 50

Analise o caso clínico a seguir.

Gestação de 39 semanas. Gravidez de evolução normal, líquido amniótico de volume normal, feto no percentil 30.

Dados: RD = Rim Direito. RE = Rim Esquerdo.



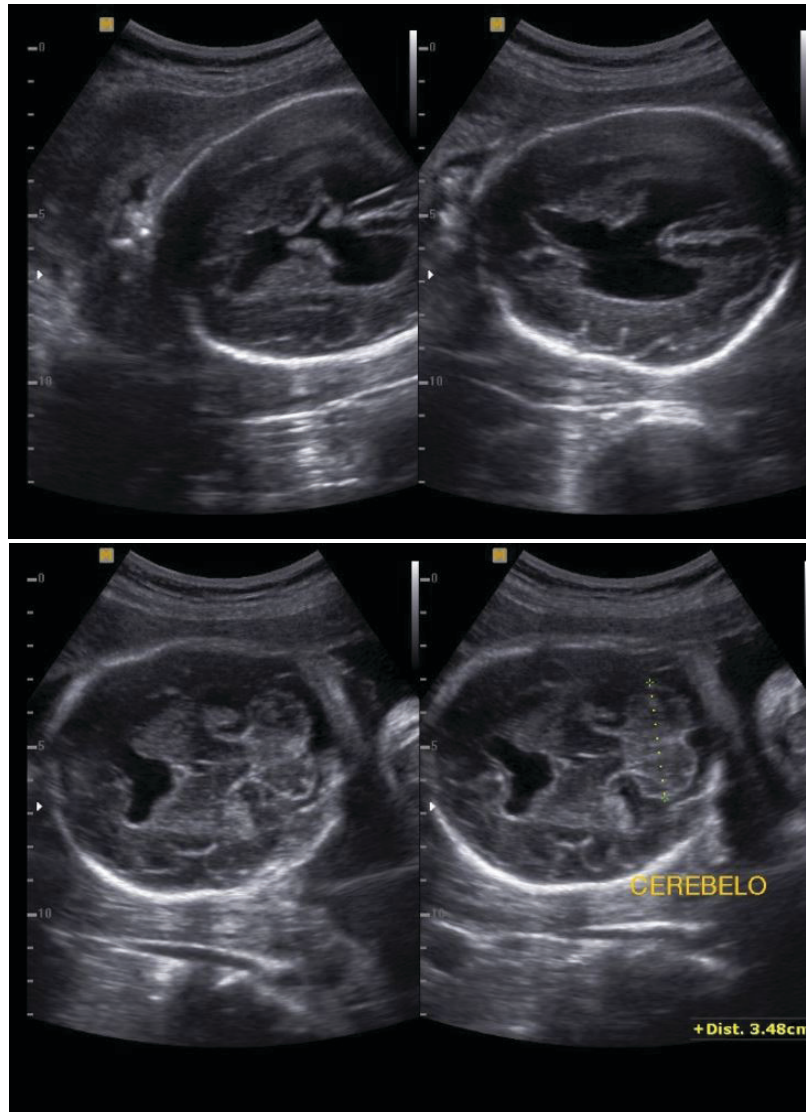
Com base nessas informações e nas imagens apresentadas, qual é a principal hipótese diagnóstica?

- A) Ectasiada pelve renal esquerda sem hidronefrose.
- B) Ectasia bilateral com discreta hidronefrose.
- C) As medidas dos rins e das pelves renais normais para a idade gestacional.
- D) Hidronefrose leve bilateral.
- E) Ectasia das pelves renais.

QUESTÃO 51

Considere uma gestação de 28 semanas.

Nas imagens, cortes axiais do polo cefálico a nível dos tálamos e fossa posterior.



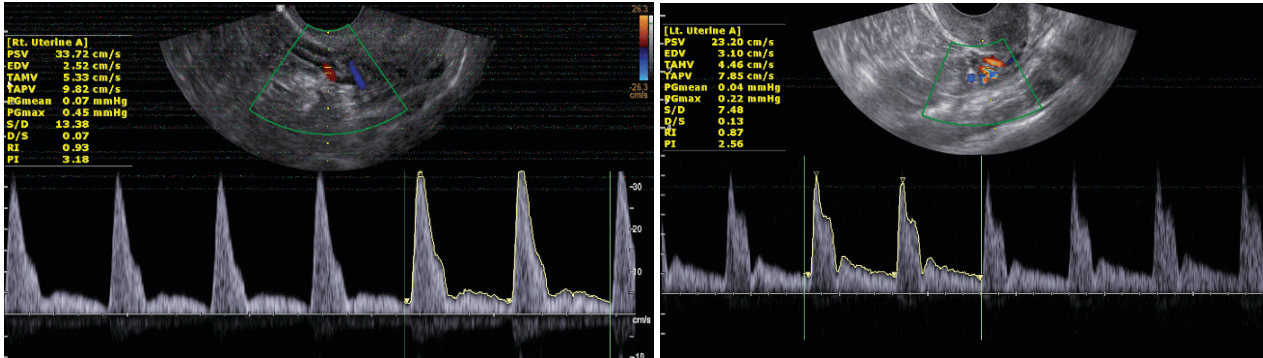
Com base nessas informações e nas imagens apresentadas, qual é a principal hipótese diagnóstica?

- A) Malformação de Arnold-Chiari.
- B) Porencefalia.
- C) Holoprosencefalia semilobar.
- D) Cisto aracnoide na linha média.
- E) Malformação de Dandy-Walker.

QUESTÃO 52

Analise o caso clínico a seguir.

Paciente de 35 anos de idade, secundigesta, com IMC de 32, exames laboratoriais normais e história de pré-eclâmpsia (PE) na primeira gestação, que ocorreu há 10 anos. Encontra-se na 11ª semana de gestação com gravidez de evolução normal até o momento. Submetida a estudo Doppler das artérias uterinas com os seguintes resultados: IP artéria uterina direita de 3,18 e esquerda de 2,78. (Valores de referência de 1,18 a 2,70 dos IPs médios para os percentis 5 e 95 para a idade gestacional).

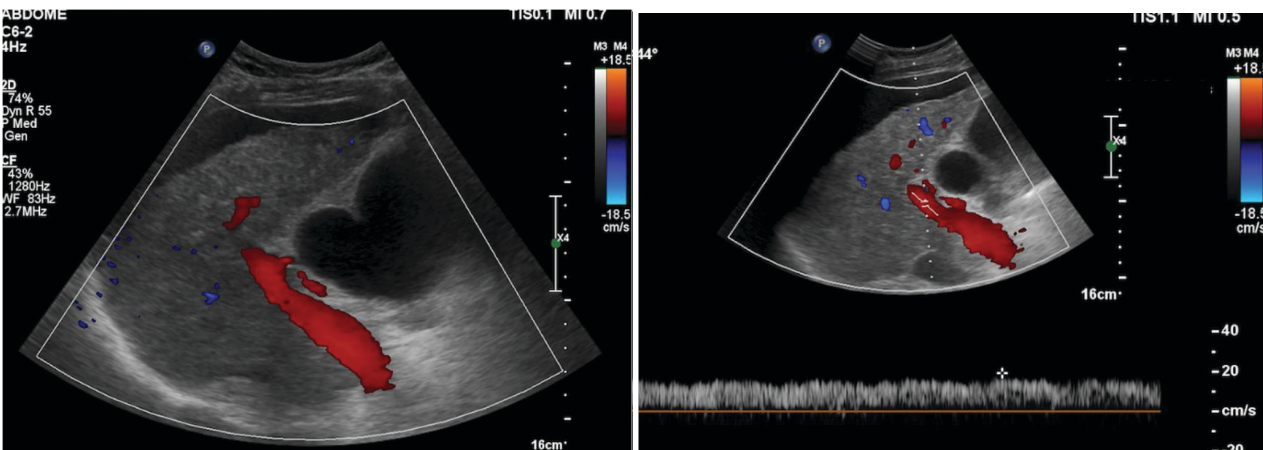


Com base nessas informações e nas imagens apresentadas, assinale a alternativa correta.

- A) A presença da incisura protodiastólica bilateral associada aos dados clínicos é o principal parâmetro para classificar essa gestação como de alto risco.
- B) Os dados clínicos e Dopplervelocimétricos indicam que essa gestante tem maior risco para desenvolver pré-eclâmpsia e CIUR.
- C) A análise das artérias uterinas deve ser repetida no segundo trimestre para estabelecer os fatores de risco.
- D) Deve ser avaliado o ducto venoso para estabelecer o prognóstico com maior precisão.
- E) Os índices das artérias uterinas indicam maior risco para CIUR, não tendo relação com a predição de pré-eclâmpsia.

QUESTÃO 53

Considere um paciente, sexo masculino, 60 anos de idade, portador de hepatite C crônica. A seguir, imagens do Doppler de veia porta.



Com base nesses dados e nas imagens apresentadas, é correto afirmar:

- A) O sentido de fluxo na veia porta está invertido.
- B) O fluxo portal é hepatofugal, e a velocidade está reduzida.
- C) O fluxo é hepatopetal, e a onda espectral revela presença de circulação colateral.
- D) O fluxo é hepatopetal, e a velocidade está normal.
- E) O fluxo portal é hepatopetal, e a velocidade está aumentada.

QUESTÃO 54

Considere uma gestante de 20 semanas, primigesta, sem comorbidades de 37 anos de idade.

Assinale a alternativa corretamente relacionada com o controle ultrassonográfico.

- A) A avaliação da vitalidade fetal pode ser feita pelo perfil biofísico fetal.
- B) O estudo Dopplervelocimétrico das artérias uterinas permitirá indicar a terapêutica com aspirina para prevenção de pré-eclâmpsia.
- C) O principal parâmetro para cálculo da idade gestacional é o comprimento dos ossos longos.
- D) É a época ideal para o cálculo da idade gestacional através da avaliação morfológica fetal.
- E) A maioria das malformações grosseiras do SNC é diagnosticada nesse período.

QUESTÃO 55

Considere um paciente de 25 anos de idade, sexo masculino, apresentando dor torácica, escarros hemoptoicos e dispneia. Angio-TC revela aneurisma de artérias pulmonares.

Nesse caso, qual é a principal hipótese diagnóstica?

- A) Lúpus eritematoso sistêmico.
- B) Doença de Behcet.
- C) Esclerose sistêmica progressiva.
- D) Poliangeíte microscópica.
- E) Síndrome de Sjogren.

QUESTÃO 56

Em relação ao diagnóstico ultrassonográfico da endometriose, assinale a alternativa correta.

- A) Os sítios mais comuns da endometriose profunda são o sigmoide e o apêndice cecal, e o diagnóstico ecográfico é realizado principalmente com a sonda endovaginal.
- B) O endometrioma ovariano caracteriza-se pela detecção de um cisto com debris e vascularização periférica exuberante com o Doppler de amplitude.
- C) A ultrassonografia não é um método adequado para diagnóstico dos implantes endometrióticos peritoniais.
- D) As lesões endometrióticas da endometriose profunda são os mais frequentemente espessamentos hiperecogênicos dos ligamentos uterossacros.
- E) A endometriose vesical é mais frequente na parede anterior da bexiga, e o principal diagnóstico diferencial é com o cisto de úraco.

QUESTÃO 57

Em relação às gestações gemelares, assinale a alternativa correta.

- A) As gestações monocoriônicas são sempre monozigóticas.
- B) As malformações fetais são mais frequentes nas gestações dizigóticas.
- C) A presença de duas massas placentárias distintas é diagnóstico de gemelaridade dizigótica.
- D) As gestações monoamnióticas são a variedade mais frequente da gemelaridade monocoriônica.
- E) A síndrome de transfusão feto-fetal ocorre raramente nas gestações dizigóticas.

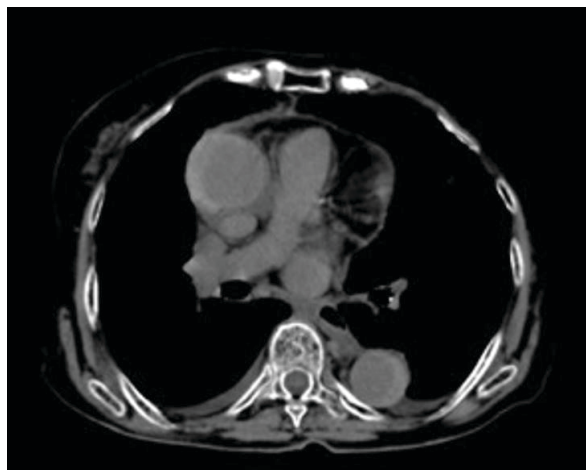QUESTÃO 58

Assinale a alternativa que representa a etiologia da atenuação em mosaico em uma TCAR de tórax.

- A) Preenchimento alveolar parcial com espessamento intersticial.
- B) Espessamento de paredes bronquiolares com plugs mucosos endoluminais.
- C) Pneumonia em organização com pneumatoceles.
- D) Obstrução bronquiolar com aprisionamento aéreo.
- E) Espessamento dos septos interlobulares com vidro fosco de permeio.

QUESTÃO 59

Paciente, sexo feminino, 66 anos de idade, hipertensa, com dor torácica súbita retroesternal. A possibilidade de IAM foi descartada clinicamente. Solicitada TC de tórax sem contraste, como apresentado na imagem a seguir.

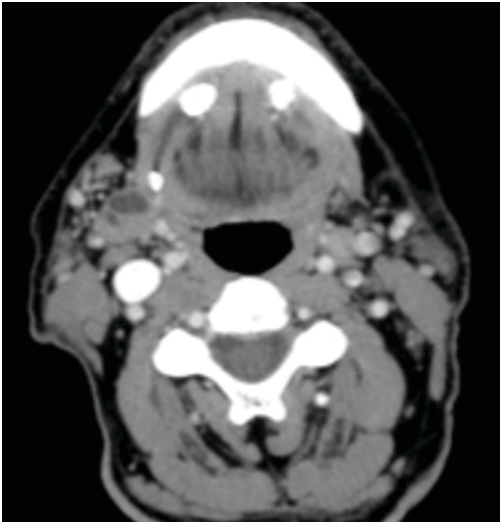


Com base nessas informações, qual é a hipótese diagnóstica mais provável?

- A) Lipomatose mediastinal.
- B) Rotura da aorta.
- C) Fístula aortopulmonar.
- D) Hematoma intramural da aorta.
- E) Aneurisma do segmento ascendente da aorta.

QUESTÃO 60

Considere um paciente de 65 anos de idade, com dores crônicas perimandibulares.

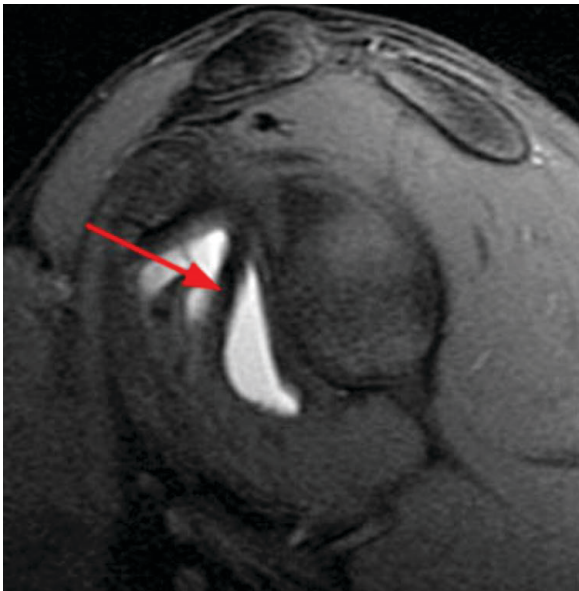


Qual a causa mais provável dessas dores?

- A) Tumor no assoalho bucal.
- B) Sialolitíase bilateral.
- C) *Torus mandibularis*.
- D) Osteomas múltiplos.
- E) Aneurismas saculares.

QUESTÃO 61

A imagem a seguir apresenta uma artroressonância do ombro, e a seta indica uma estrutura na avaliação da instabilidade anterior do ombro.



Qual é essa estrutura indicada pela seta?

- A) Fibrocartilagem do lábio da glenoide.
- B) Ligamento coracoumeral.
- C) Ligamento coracoacromial.
- D) Ligamento glenoumeral médio.
- E) Tendão do cabo longo do bíceps.

QUESTÃO 62

Considere que um paciente jovem, com dor intensa no quadril direito, realizou radiografia com suspeita de epifisiólise.

Em relação a essa doença, é correto afirmar:

- A) É definida como deslocamento do colo femoral em relação ao trocânter maior do fêmur.
- B) Na maioria dos casos, existe uma história de traumatismo recente associada.
- C) Predomina nas adolescentes brancas.
- D) O estudo radiográfico de frente é o suficiente para o seu diagnóstico.
- E) Costuma ser unilateral na maioria dos casos.

QUESTÃO 63

Considere um objeto simulador cilíndrico, cheio com água e óleo em proporções iguais.

Se for realizada uma tomografia computadorizada (TC) e uma ressonância magnética (RM) desse objeto

- A) será impossível diferenciar as substâncias na TC nem na RM.
- B) será possível diferenciar as substâncias apenas na TC.
- C) será possível diferenciar as substâncias apenas na RM.
- D) será possível diferenciar as duas substâncias nos dois exames, porém a diferença é mais nítida na TC.
- E) será possível diferenciar as duas substâncias nos dois exames, porém a diferença é mais nítida na RM.

QUESTÃO 64

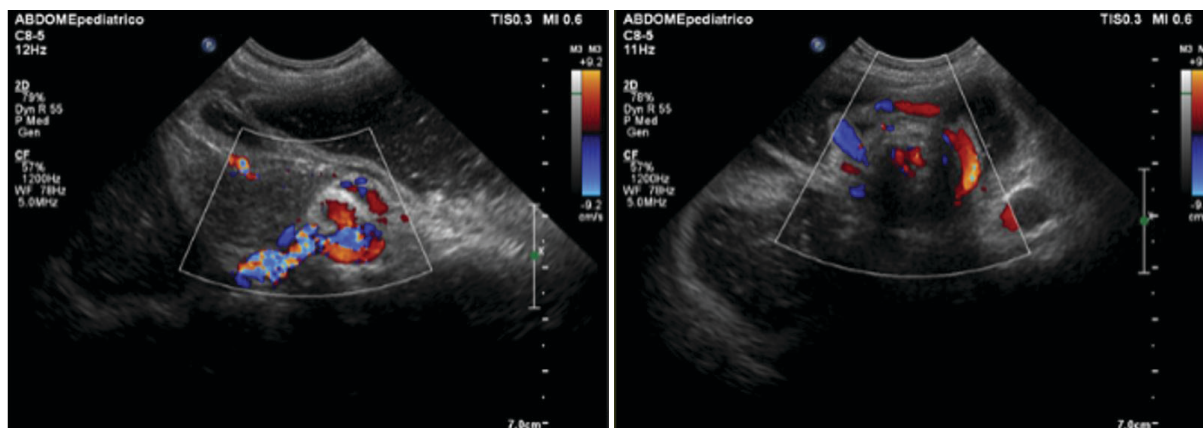
Considere um paciente com dor no ombro e acentuada restrição de mobilidade com suspeita de capsulite adesiva.

Em relação a essa doença, é correto afirmar:

- A) É uma doença rara e pouco diagnosticada.
- B) A obliteração da gordura do intervalo dos rotadores é comumente identificada.
- C) A restrição de mobilidade é mais acentuada na adução e rotação interna.
- D) É mais comum em homens acima de 60 anos de idade.
- E) O afilamento do ligamento coracoumeral é um achado frequente.

QUESTÃO 65

Considere um paciente, sexo masculino, 8 meses, apresentando dor abdominal e vômitos. Analise as imagens a seguir.



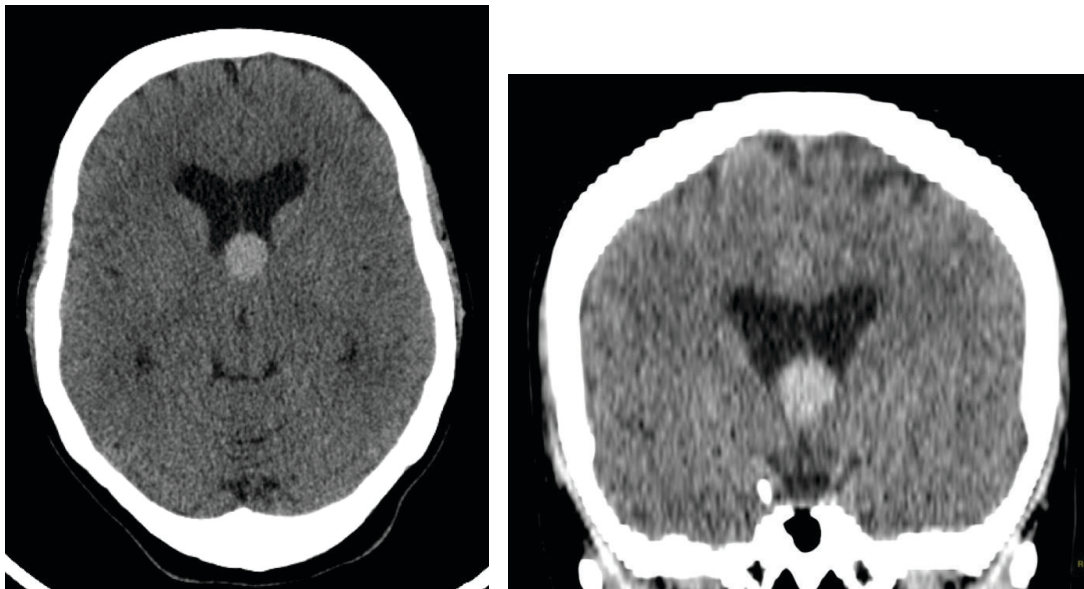
Nesse caso, qual é a hipótese diagnóstica mais provável?

- A) Volvo do intestino médio.
- B) Invaginação intestinal.
- C) Estenose hipertrófica do piloro.
- D) Pólipo de duodeno.
- E) Colite.

QUESTÃO 66

Analise o caso clínico a seguir.

Paciente do sexo feminino, 30 anos de idade, realiza exame de tomografia para avaliação de cefaleia leve, sendo evidenciada imagem nodular espontaneamente hiperatenuante junto ao aspecto anterossuperior do III ventrículo (imagens a seguir).



Acerca desse achado, assinale a alternativa correta.

- A) Trata-se mais provavelmente de um hemoventrículo espontâneo.
- B) A avaliação por ressonância magnética com espectroscopia de prótons e perfusão é mandatória, uma vez que se trata mais provavelmente de uma neoplasia intraventricular de alto grau.
- C) Trata-se mais provavelmente de uma lesão cística benigna.
- D) O diagnóstico mais provável é de neurocisticercose intraventricular, comumente associada à obstrução do forame de Monro.
- E) A principal hipótese diagnóstica é de aneurisma de topo da carótida, devendo-se prosseguir a investigação com estudo de angiografia digital.

QUESTÃO 67

Sobre lesões císticas do pâncreas, é correto afirmar:

- A) O cistoadenoma mucinoso é mais frequente em homens abaixo de 30 anos de idade.
- B) É infrequente a comunicação ductal na neoplasia mucinosa papilar intraductal (IPMN).
- C) Os cistos geralmente são menores nos cistoadenomas mucinosos do que nos serosos.
- D) As calcificações são frequentes na neoplasia mucinosa papilar intraductal (IPMN).
- E) O cistoadenoma seroso possui baixo potencial de malignização.

QUESTÃO 68

Analise o caso clínico a seguir.

Paciente, sexo feminino, 45 anos de idade, apresenta quadro de palpitações, cefaleia e perda de peso. Diz ser hipertensa desde os 35 anos de idade, tomando anti-hipertensivos. Realiza TC de abdome sem contraste que evidencia nódulo de 4,0 cm na adrenal direita, com atenuação de 25 UH.

Nesse caso, qual é a melhor interpretação?

- A) Trata-se de um adenoma pobre em gordura, pois o coeficiente de atenuação é superior a 10 UH.
- B) Trata-se de um mielolipoma devido ao seu coeficiente de atenuação.
- C) Devido ao tamanho da lesão, a hipótese mais provável é de um carcinoma.
- D) Devido ao tamanho da lesão, a hipótese mais provável é de uma metástase.
- E) A hipótese mais provável é de um feocromocitoma, independentemente do aspecto de imagem.

QUESTÃO 69

Assinale a alternativa que apresenta uma característica da Doença de Crohn.

- A) Há inflamação transmural que envolve de maneira contínua todo o intestino delgado e grosso.
- B) Apresenta predileção especial pela região ileocecal.
- C) É mais frequente no sexo masculino, com pico de incidência maior na sexta e sétima décadas de vida.
- D) Mesmo na fase de atividade da doença, a parede intestinal não apresenta alterações detectáveis pela ultrassonografia.
- E) O megacólon tóxico é a complicação mais frequente.

QUESTÃO 70

Analise o caso clínico a seguir.

Paciente, sexo masculino, 14 meses de idade, apresentando aumento do volume da bolsa testicular direita. Ao ultrassom, observa-se massa sólida e heterogênea intratesticular, com pequenas áreas císticas, ocupando quase todo o testículo. Nota-se também linfonodomegalia abdominal. Os níveis de alfafetoproteína estão elevados.

Com base nesses dados, assinale a alternativa que apresenta a principal hipótese diagnóstica.

- A) Seminoma.
- B) Doença da arranhadura do gato.
- C) Linfoma testicular.
- D) Tumor do saco vitelínico.
- E) Cisto epidermoide.

QUESTÃO 71

Analise o caso clínico a seguir.

Um paciente, sexo masculino, 20 anos de idade, refere uso de esteroides de forma rotineira para aumento da massa muscular e queixa-se de aumento do volume mamário bilateral. A mamografia apresenta apenas densidades fibroglandulares em ambas as regiões retroareolares e a ultrassonografia revelou um nódulo sólido, hipocogênico, heterogêneo, palpável, com 0,6 cm na região subareolar da mama direita.

Considerando essas informações, assinale a alternativa correta.

- A) Trata-se de um caso de ginecomastia e o paciente deve ser orientado a cessar o uso de esteroides.
- B) Deve ser recomendado o controle em 6 meses do nódulo e reavaliação com mamografia da ginecomastia após redução do volume mamário com a interrupção do uso de esteroides.
- C) Deve ser recomendado o controle evolutivo em 6 meses para o nódulo da mama direita, não sendo necessária a realização de nova mamografia.
- D) Deve ser indicada a biópsia do nódulo da mama direita.
- E) A ressonância magnética é o próximo exame a ser realizado.

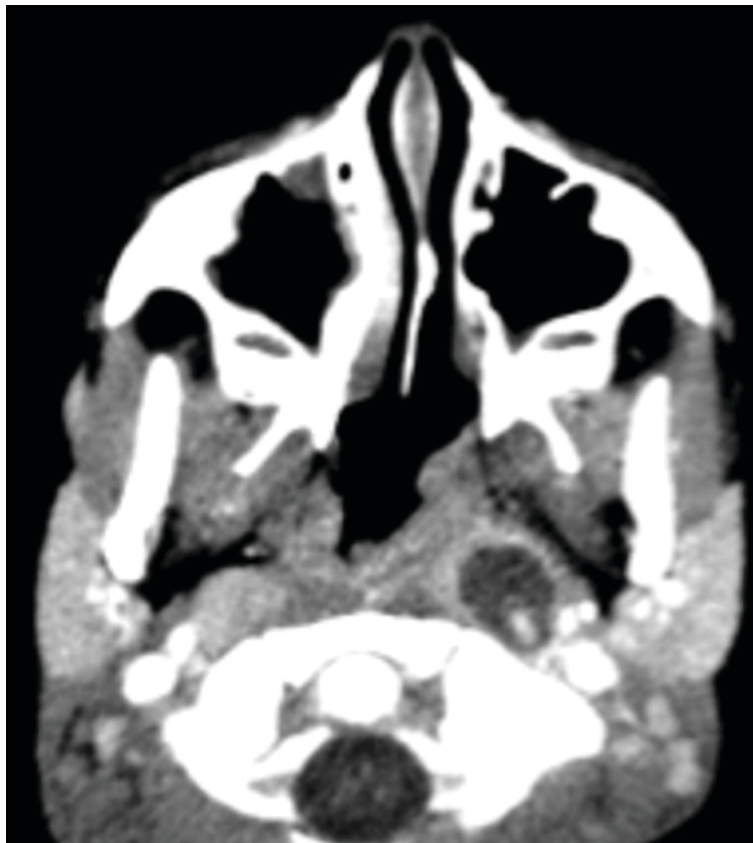QUESTÃO 72

Sobre a anatomia dos nervos cranianos, assinale a alternativa correta.

- A) O X, XI, XII pares cranianos apresentam trajeto descendente pela pars nervosa do forame jugular.
- B) A lesão mais comumente associada ao I e II pares cranianos é o tumor de bainha neural (schwannoma).
- C) O III e IV nervos cranianos originam-se, respectivamente, na ponte e no bulbo.
- D) O V nervo craniano apresenta 3 ramos principais: divisão oftálmica, divisão maxilar e divisão mandibular.
- E) Os nervos que apresentam trajeto no interior do seio cavernoso são: oculomotor, troclear, abducente e divisão mandibular do trigêmeo.

QUESTÃO 73

Considere que uma criança de 5 anos de idade apresenta infecções de repetição, sendo a última com início há 7 dias. Procurou o pronto-socorro, onde foi solicitada TC de pescoço.

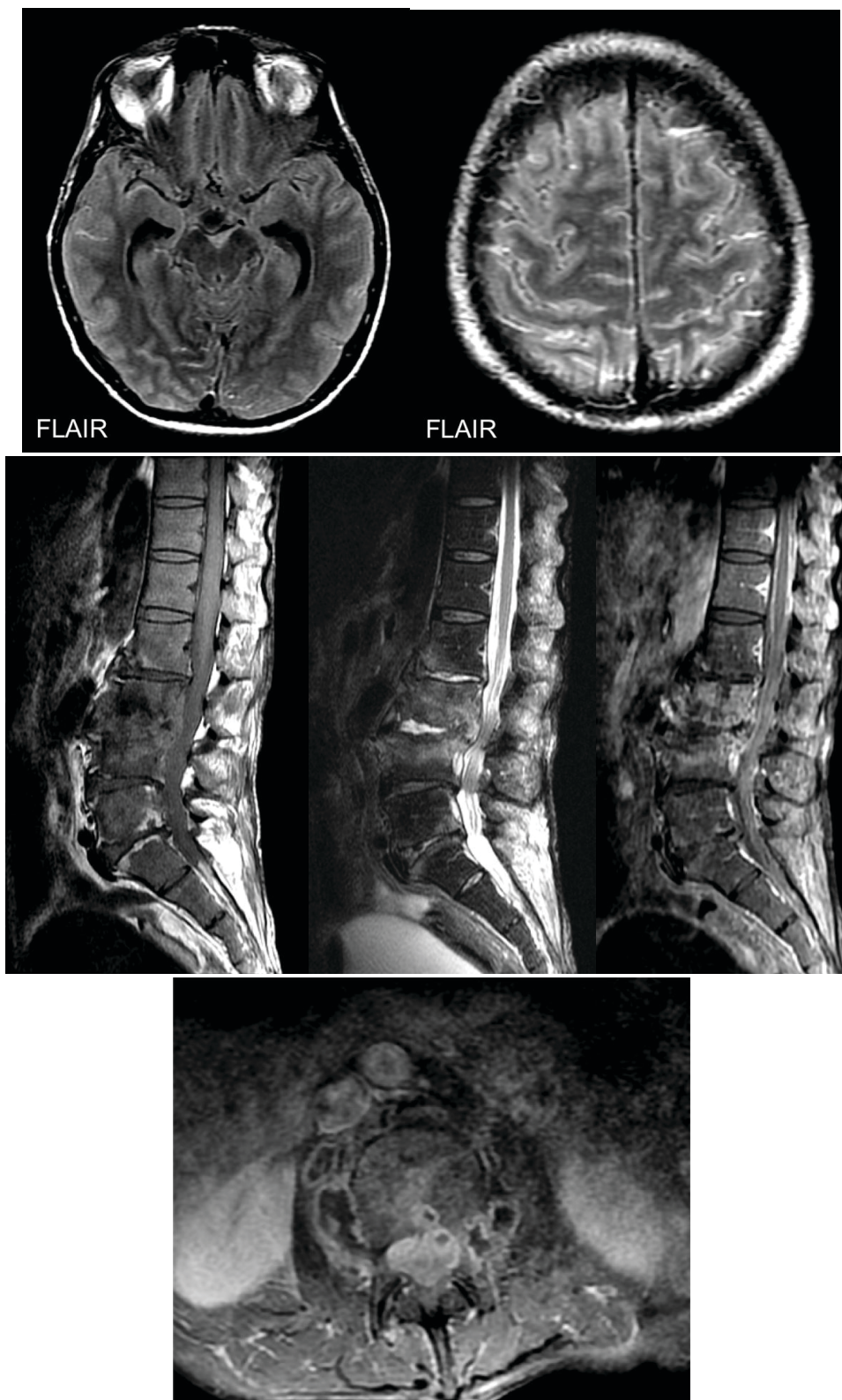


O(s) diagnóstico(s) mais provável(is) é(são)

- A) abscesso da tonsila palatina esquerda e linfonodomegalia reacional à direita.
- B) cisto na porção profunda da glândula parótida esquerda.
- C) cisto branquial à esquerda e linfonodo retrofaríngeo lateral à direita.
- D) linfonodomegalia retrofaríngea bilateral, com linfadenite à esquerda.
- E) aneurisma trombosado da artéria carótida interna esquerda.

QUESTÃO 74

Considere que um paciente morador de rua, emagrecido, com quadro de tosse, confusão mental e dor lombar, sem acompanhante que possa relatar sua história clínica, realiza RM de crânio e coluna.



Diante desse caso e das imagens apresentadas, qual é a hipótese diagnóstica para a alteração lombar?

- A) Alterações degenerativas com predomínio do tipo Modic I (edema).
- B) Espondilodiscite.
- C) Acometimento secundário (metástase).
- D) Schmörl agudo e artrite de interapofisárias.
- E) Fratura patológica com recuo convexo do muro posterior.

QUESTÃO 75

Assinale a alternativa que apresenta características com maior especificidade para o diagnóstico de um angiomiolipoma renal pobre em gordura na RM.

- A) Baixo sinal em T2, hipervascularizado.
- B) Alto sinal em T2, hipervascularizado.
- C) Baixo sinal em T2, hipovascularizado.
- D) Alto sinal em T1, queda do sinal na sequência fora de fase.
- E) Queda de sinal na sequência de saturação de gordura, intensa restrição à difusão.

QUESTÃO 76

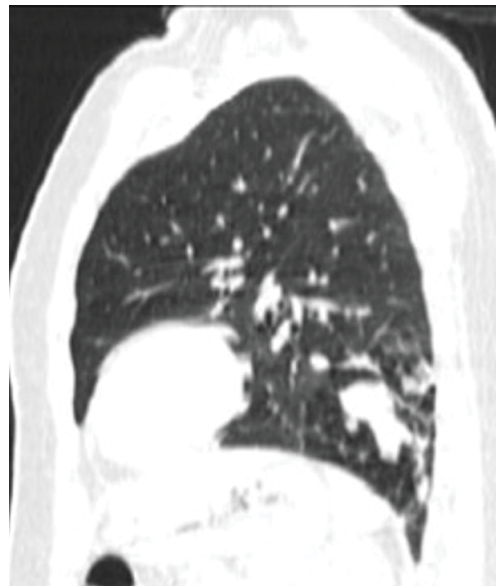
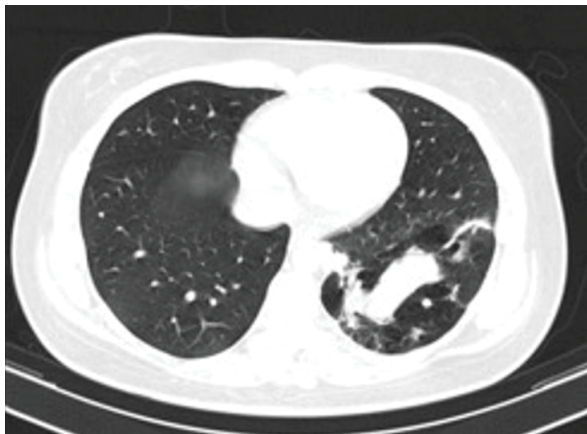
Considere uma mulher de 55 anos de idade, menopausada há 7 anos, em terapia de reposição hormonal (TRH) contínua, assintomática, submetida a uma ultrassonografia endovaginal de rotina, sendo detectado um cisto simples ovariano, unilateral, com diâmetro máximo de 6 cm.

Com base nesses dados, assinale a alternativa que apresenta, respectivamente, a hipótese diagnóstica mais provável e a(s) conduta(s) a ser(em) adotada(s).

- A) Cisto funcional relacionado com a TRH / Suspende a hormonioterapia e realizar exame de controle após 30 dias.
- B) Neoplasia ovariana benigna / Realizar punção aspirativa do cisto para estudo citológico.
- C) Cisto ovariano provavelmente benigno / Realizar RM para complementação diagnóstica.
- D) Provável cisto de inclusão folicular / Realizar apenas controle ecográfico periódico.
- E) Cisto ovariano indeterminado / Indicar exérese do cisto para estudo histológico.

QUESTÃO 77

Paciente, sexo feminino, 24 anos de idade, portadora de asma brônquica, apresentando alteração na radiografia de tórax. A seguir, imagens da TCAR.



Com base nessas informações, qual a hipótese diagnóstica mais provável?

- A) Complexo MAC.
- B) Enfisema lobar congênito.
- C) Atresia brônquica.
- D) Aspergilose broncopulmonar alérgica.
- E) Tuberculose pulmonar.

QUESTÃO 78

Em relação à avaliação por ressonância magnética de endometriomas ovarianos, assinale a alternativa correta.

- A) A utilização de contraste intravenoso na investigação por RM de endometriose aumenta significativamente a performance do método na detecção e caracterização de endometriomas ovarianos.
- B) Os endometriomas ovarianos caracteristicamente apresentam grande quantidade de gordura na sua composição, sendo muito difícil o diagnóstico diferencial com cistos dermóides à ressonância magnética.
- C) Os endometriomas ovarianos apresentam hiperintensidade de sinal em T1 e hipointensidade de sinal em T2, secundária à presença de produtos de degradação da hemoglobina, relacionados às hemorragias cíclicas.
- D) A presença de nível hemático em lesão ovariana é patognômica de cisto hemorrágico, desfavorecendo endometrioma no diagnóstico diferencial.
- E) Os nódulos sólidos em endometriomas ovarianos podem estar relacionados à retração do coágulo ou neoplasia, não sendo possível o diagnóstico diferencial por ressonância magnética entre essas doenças, mesmo em avaliações seriadas ou com contraste intravenoso.

QUESTÃO 79

Analise o caso clínico a seguir.

Paciente, sexo masculino, 55 anos de idade, encaminhado para realização de ressonância magnética multiparamétrica da próstata, onde se observa nódulo de 20mm na zona periférica medioprostática à direita, com hipointensidade de sinal em T2, realce difuso e restrição acentuada à difusão hídrica.

Em relação a esses achados e à ressonância multiparamétrica da próstata, segundo as recomendações do ACR – PIRADS V 2, é correto afirmar:

- A) Trata-se de lesão caracterizada como PIRADS 5.
- B) A principal característica dessa lesão a ser analisada, para definição do PIRADS, pela sua localização, é a intensidade de sinal em T2.
- C) O comportamento de sinal na sequência em difusão não tem impacto relevante para caracterização de lesões nesse sítio.
- D) Os achados à ressonância magnética de PIRADS 4, como nesse caso, dispensam a necessidade de biópsia complementar e permitem indicação imediata de prostatectomia.
- E) A ressonância magnética deve ser utilizada como instrumento de *screening* para câncer de próstata rotineiramente em pacientes acima de 35 anos de idade, independentemente dos níveis de PSA.

QUESTÃO 80

Considere que um paciente vítima de entorse do tornozelo realiza RM para avaliação da integridade ligamentar.

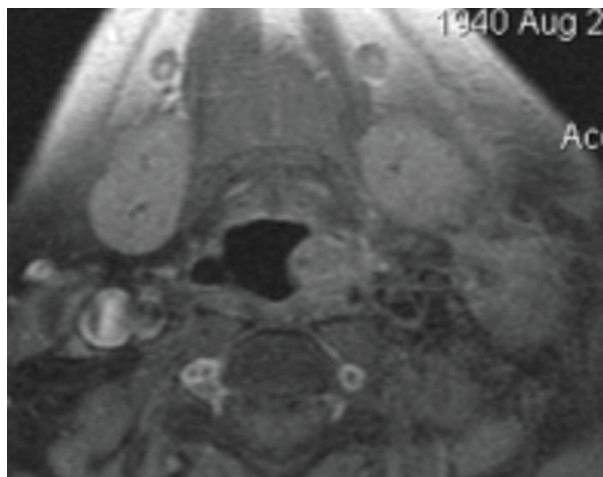
Assinale a alternativa que apresenta os itens que se relacionam exclusivamente com componentes do complexo ligamentar deltoide.

- A) Ligamentos talofibular anterior, tibionavicular e tibiospring.
- B) Ligamentos tibiotalar posterior, tibiocalcâneo e tibiospring.
- C) Ligamentos calcâneo fibular, tibionavicular e talo-fibular anterior.
- D) Ligamentos tibiotalar anterior, talofibular posterior e tibionavicular.
- E) Ligamentos calcaneonavicular, bifurcado e interósseo.

QUESTÃO 81

Analise o caso clínico a seguir.

Paciente de 40 anos de idade, sexo masculino, apresenta nódulo cervical palpável à esquerda, com antecedente de tabagismo e emagrecimento.



Em relação à RM realizada, como demonstrando nessa imagem, qual(is) a(s) hipótese(s) diagnóstica(s) mais provável(is)?

- A) Tuberculose acometendo linfonodo submandibular à esquerda.
- B) Neoplasia primária do seio piriforme com metástase linfonodal.
- C) Múltiplas linfonodomegalias por linfoma.
- D) Linfonodo reacional e osteófito exuberante à esquerda.
- E) Trombose jugular interna direita com espessamento nodular da epiglote à esquerda.

QUESTÃO 82

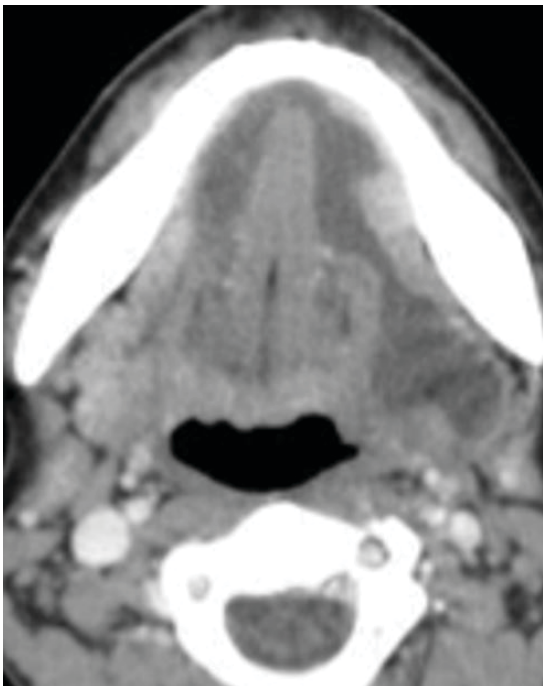
Considere que um paciente apresenta lesão muscular do tipo rabdomiólise pós-traumática.

Em relação a esse tipo de acometimento, pode-se afirmar que se caracteriza por

- A) lesão muscular leve, sem perda da integridade da membrana da fibra muscular.
- B) apresentar caracteristicamente mialgia sem edema muscular.
- C) associação à insuficiência renal em alguns casos graves.
- D) apresentar, na RM, redução do sinal nas sequências sensíveis a líquido no ventre muscular acometido.
- E) não apresentar relação com síndrome compartimental.

QUESTÃO 83

Considere que um homem de 56 anos de idade apresenta abaulamento no assoalho bucal.



A hipótese diagnóstica mais provável é

- A) cisto dermoide.
- B) cisto branquial da primeira fenda.
- C) rânula.
- D) abscesso odontogênico.
- E) fistula salivar.

QUESTÃO 84

Em relação à endometriose e à sua investigação por ressonância magnética, assinale a alternativa correta.

- A) O envolvimento secundário do trato urinário por endometriose pode ocorrer, mais frequentemente, nos ureteres proximais e assoalho da bexiga.
- B) A endometriose é uma doença benigna, não tendo sido relatados casos de degeneração maligna até o momento.
- C) As aderências são caracterizadas indiretamente pela situação de órgãos pélvicos, por exemplo, na retroversão uterina e nos ovários acolados ao útero.
- D) Um nódulo na parede abdominal com características de hipossinal em T2 e realce difuso é patognomônico de endometriose.
- E) A ressonância magnética tem elevada sensibilidade na detecção de implantes peritoneais de até 5 mm relacionados à endometriose, sendo esta a principal indicação do método.

QUESTÃO 85

Considere que um paciente sofre trauma no joelho durante partida de futebol e realiza RM, que diagnostica lesão em “alça de balde” do menisco.

Em relação a essa lesão meniscal, é correto afirmar:

- A) Caracteriza-se por avulsão das raízes posteriores do menisco.
- B) É uma lesão estável com tratamento conservador.
- C) É mais frequente no corno posterior do meniscal lateral.
- D) Associa-se fragmento central deslocado para região intercondilar.
- E) Também é conhecida como lesão do tipo menisco flutuante.

QUESTÃO 86

Um paciente vítima de acidente de moto, com trauma na face lateral da coxa, desenvolve lesão do tipo Morel-Lavallée (desenlucamento fechado) no quadril direito.

Em relação a esse tipo de lesão, é correto afirmar:

- A) É pouco frequente no quadril, acometendo principalmente ombro e joelho.
- B) Trata-se de coleção entre o osso e o músculo.
- C) A lesão em geral não apresenta cápsula, o que é bem característico.
- D) Observa-se níveis líquido-líquido no interior da lesão.
- E) É uma lesão autolimitada com resolução espontânea em até 5 dias.

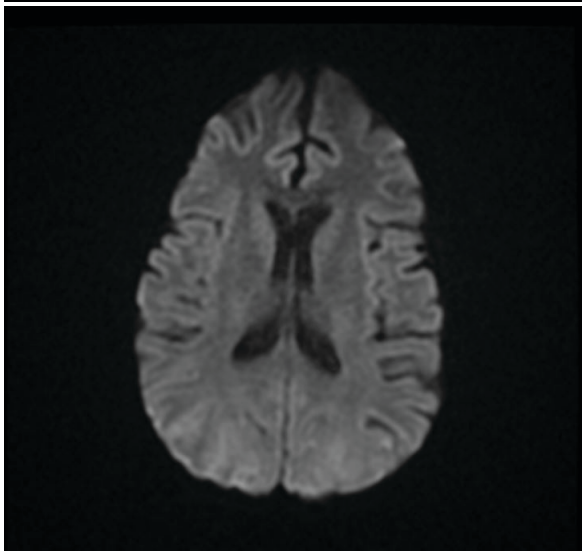
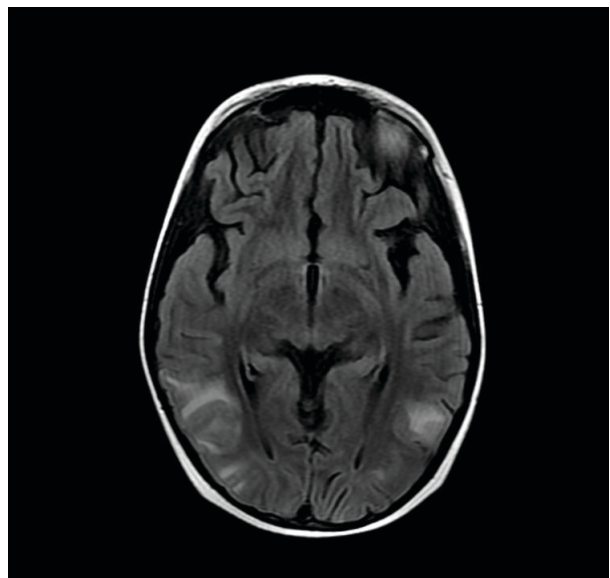
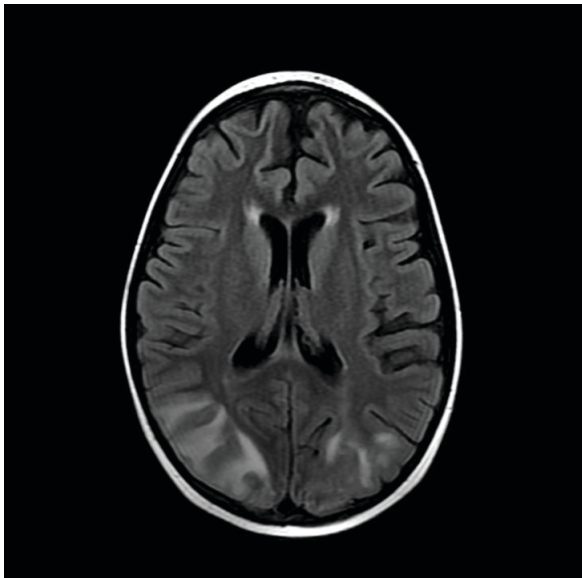
QUESTÃO 87

Sobre a avaliação por imagem de pacientes com suspeita de esclerose múltipla, assinale a alternativa correta.

- A) A ressonância magnética deve ser solicitada para confirmação do diagnóstico apenas diante da impossibilidade de realização de pesquisa de bandas oligoclonais no líquido.
- B) A presença de lesões medulares e neurite óptica confirmam a disseminação no espaço da esclerose múltipla.
- C) O acometimento de substância cinzenta profunda é frequente na esclerose múltipla e se correlaciona com a intensidade dos sintomas clínicos.
- D) A disseminação no tempo pode ser demonstrada pela presença simultânea de lesões com e sem impregnação pelo gadolínio.
- E) A presença de lesões medulares longitudinalmente extensas e de distribuição central torna mais provável o diagnóstico de esclerose múltipla em relação à neuromielite óptica.

QUESTÃO 88

Assinale a alternativa que contém a história clínica mais provável para o paciente das imagens a seguir.



- A) Mulher puérpera, com história de eclampsia.
- B) Paciente, sexo feminino, jovem, em uso de anticoncepcional oral.
- C) Paciente com estenose crítica da artéria carótida interna cervical e hipotensão prolongada.
- D) Paciente idoso, com história de fratura de osso longo.
- E) Paciente, sexo masculino, jovem, vítima de traumatismo craniano por acidente automobilístico, com rebaixamento do nível de consciência.

QUESTÃO 89

Analise o caso clínico a seguir.

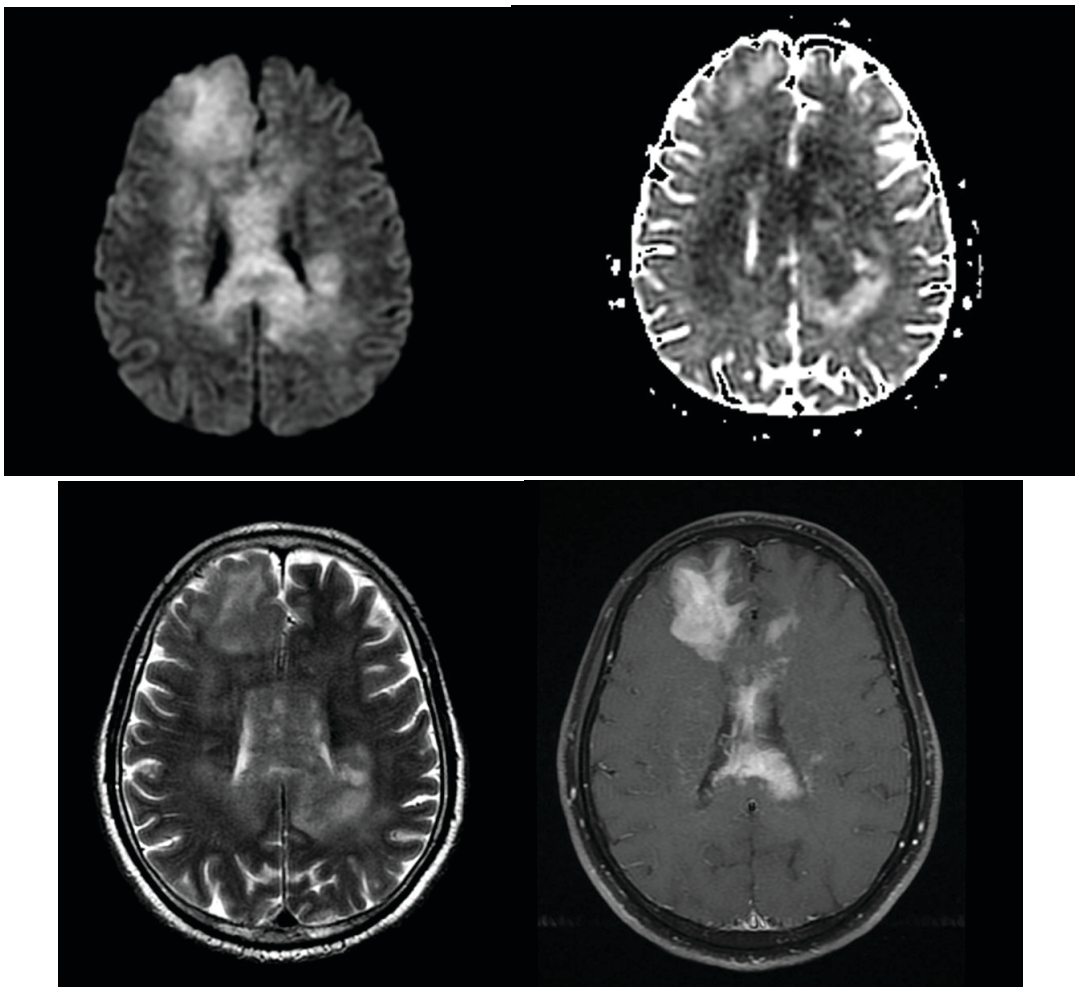
Paciente do sexo feminino portadora de artrite reumatoide, sendo tratado com anti-TNF. Apresenta quadro de queda do estado geral, tosse produtiva, febre e dispneia. TCAR do tórax revela extensas consolidações pulmonares, algumas escavações, imagens de árvore em brotamento, linfonodomegalias e derrame pleural.

Nesse caso, qual é a principal hipótese diagnóstica?

- A) Pneumonia por anaeróbios.
- B) Doença fúngica angioinvasiva.
- C) Tuberculose pulmonar e mediastinal.
- D) Infecção pelo vírus sincicial respiratório.
- E) Linfoma primário de pulmão.

QUESTÃO 90

Sobre o provável tumor exemplificado nas imagens a seguir, assinale a alternativa correta.



- A) O estudo de perfusão por RM permite inferir com alto grau de confiabilidade a graduação histológica do tumor.
- B) Quando associado a imunodeficiências, tende a apresentar aspecto mais cavitado / necrótico.
- C) A maioria dos casos costuma ser infratentorial.
- D) A presença de restrição à difusão infere maior grau de neovascularização.
- E) Hemorragia e calcificações costumam ser frequentes.

QUESTÃO 91

Em relação à tomossíntese ou “mamografia 3D”, assinale a alternativa correta.

- A) Não aumenta a detecção do câncer de mama em relação à mamografia digital convencional.
- B) A alta dose de radiação é uma limitação para a sua implantação na prática diária.
- C) É indicada no rastreamento e também nos exames diagnósticos de câncer de mama.
- D) Permite uma análise mais acurada das calcificações quando comparada à mamografia magnificada.
- E) Possui alta capacidade para a detecção dos nódulos em mamas extremamente densas.

QUESTÃO 92

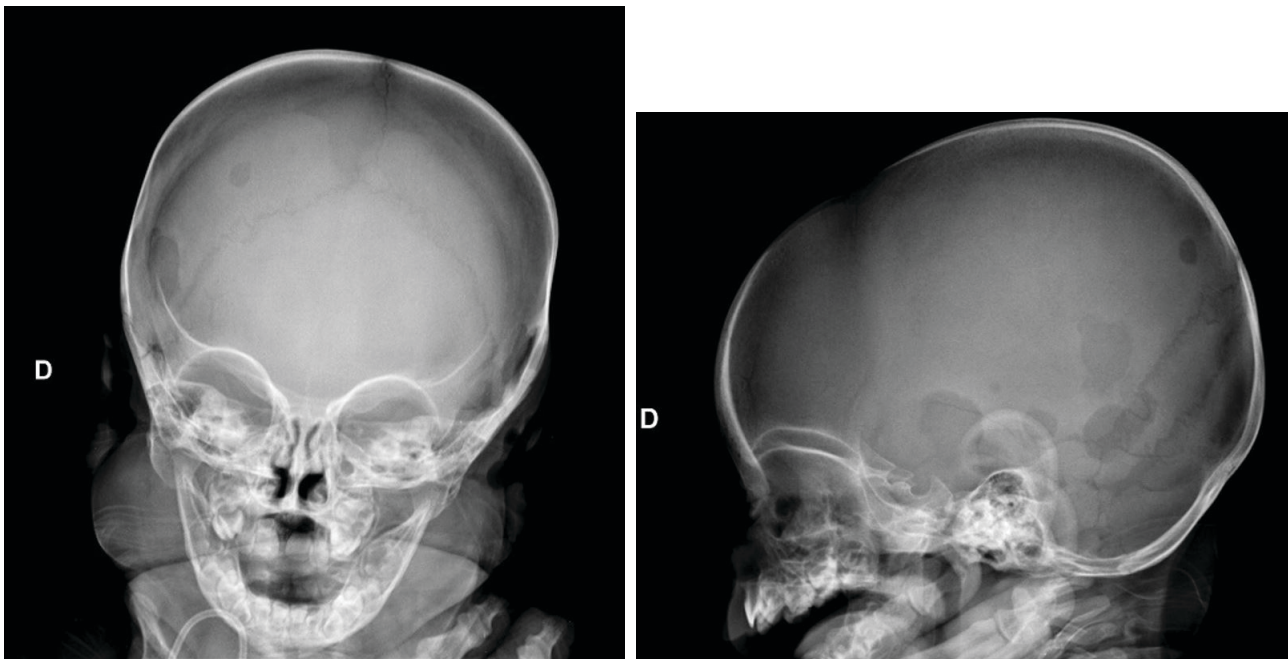
Em relação aos carcinomas mamários, assinale a alternativa correta.

- A) Os carcinomas ductais invasivos, que se apresentam como nódulo hipocogênico, homogêneo e circunscrito na ultrassonografia, são em sua maioria lesões de baixa agressividade.
- B) A apresentação mais comum do carcinoma ductal *in situ* é a de nódulo irregular e espiculado.
- C) A distorção arquitetural como principal achado de um carcinoma está mais relacionada a tumores agressivos e indiferenciados.
- D) Os carcinomas lobulares invasivos se manifestam principalmente como calcificações agrupadas na mamografia e como área não nodular de textura heterogênea na ultrassonografia.
- E) Nódulos redondos, ovais e hipocogênicos apresentam como diagnóstico diferencial cisto de conteúdo espesso e carcinoma triplo negativo.

QUESTÃO 93

Analise o caso clínico a seguir.

Paciente, sexo feminino, 8 meses, com hepatoesplenomegalia, linfonomegalias cervicais e radiografia a seguir.

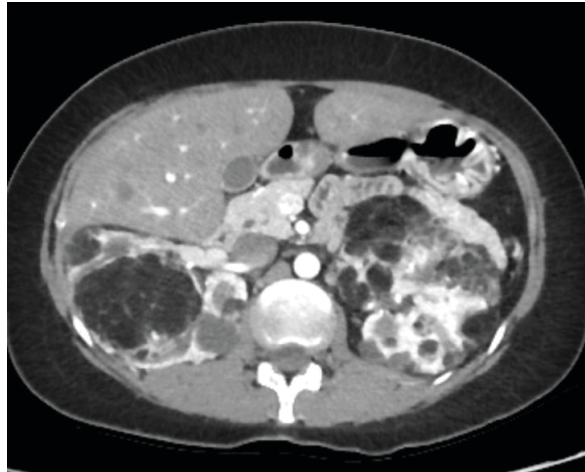


Com relação à principal hipótese diagnóstica dessa paciente, é correto afirmar:

- A) É uma das causas infrequentes de tumor parameníngeo em criança.
- B) Pode estar associada à colangite esclerosante.
- C) Os achados radiológicos das lesões ósseas independem do osso envolvido.
- D) A clavícula é o segundo local mais frequente de envolvimento ósseo.
- E) Infiltração renal e / ou intestinal são frequentes na forma disseminada.

QUESTÃO 94

Considere que uma paciente, sexo feminino, 31 anos de idade, exibe quadro de epilepsia e retardo no desenvolvimento neuropsicomotor e angiofibromas faciais.



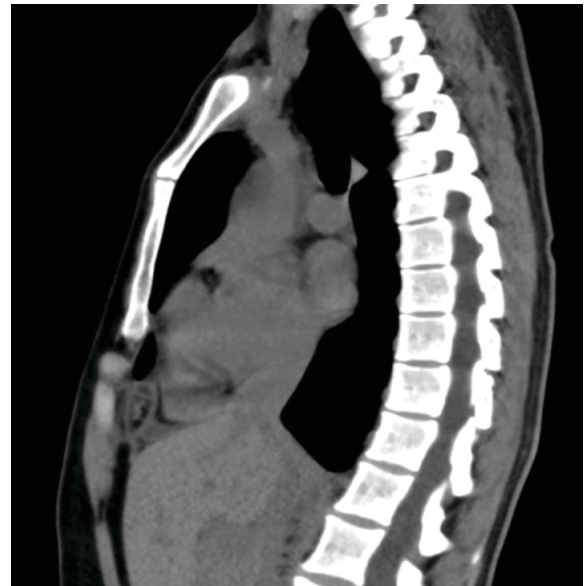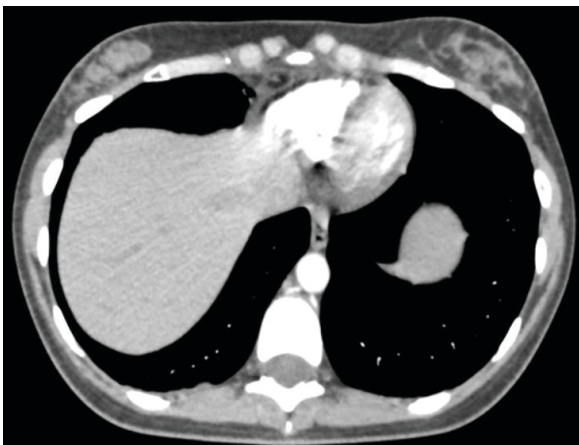Sobre os achados dessa doença, assinale a alternativa correta.

- A) O acometimento pulmonar mais comum é na forma de micronódulos.
- B) A presença de angiomiolipomas bilaterais é critério diagnóstico maior.
- C) A presença de feocromocitomas adrenais é critério diagnóstico maior.
- D) A ocorrência de neoplasias neuroendócrinas faz parte da tríade da doença.
- E) A ocorrência de cistos renais concomitantes aos angiomiolipomas exclui o diagnóstico.

QUESTÃO 95

Analise o caso clínico a seguir.

Paciente, 35 anos de idade, sexo feminino, admitida na unidade de emergência com dispneia e dor torácica e hipótese diagnóstica de tromboembolismo pulmonar (TEP). Solicitada angio-TC, cuja análise descartou a possibilidade de TEP.

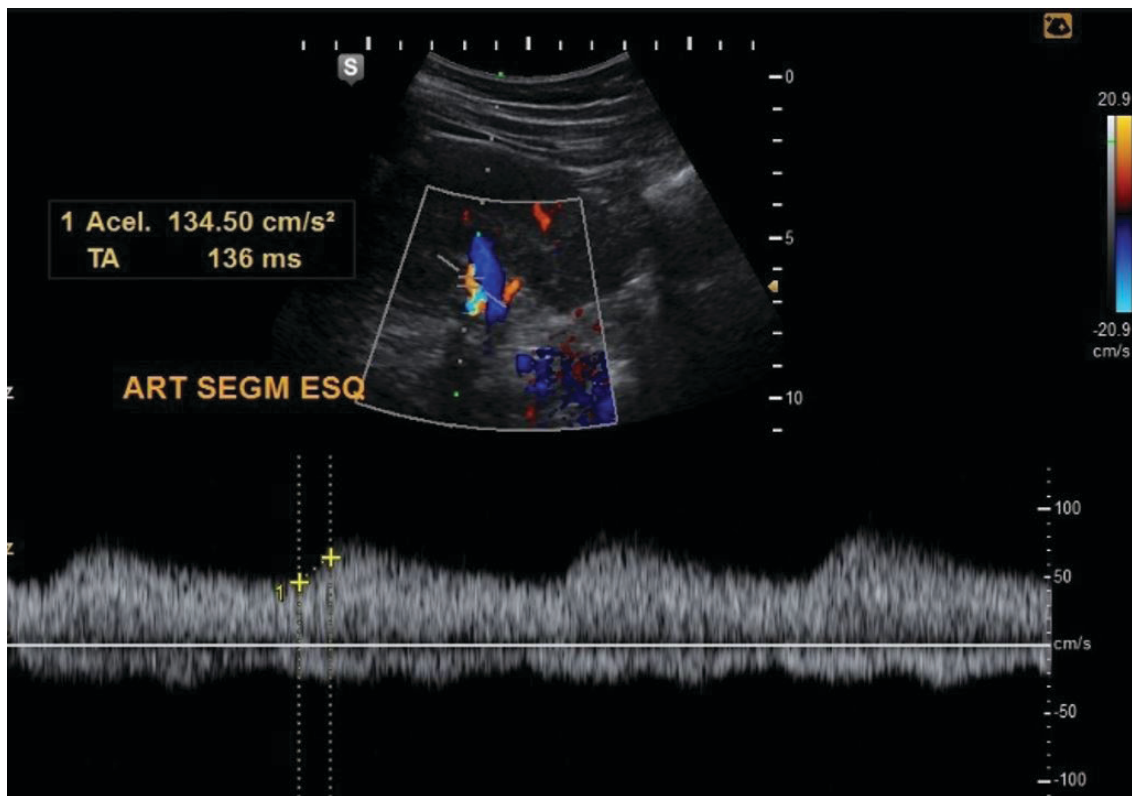


Com base nessas informações, qual é a hipótese diagnóstica mais provável?

- A) Necrose gordurosa epipericárdica.
- B) Infarto septal.
- C) Laceração hepática.
- D) Pneumomediastino.
- E) Contusão mamária bilateral.

QUESTÃO 96

Avaliando a imagem a seguir do Doppler espectral de uma artéria segmentar, tem-se:



- A) Índice de aceleração normal, porém com tempo de aceleração bastante reduzido.
- B) Padrão espectral compatível com necrose tubular aguda.
- C) Sinal indireto de estenose da artéria renal.
- D) Doença renal parenquimatosa, pois apresenta padrão tardus parvus.
- E) Provável processo obstrutivo ureteral, com aumento da resistência intrarrenal.

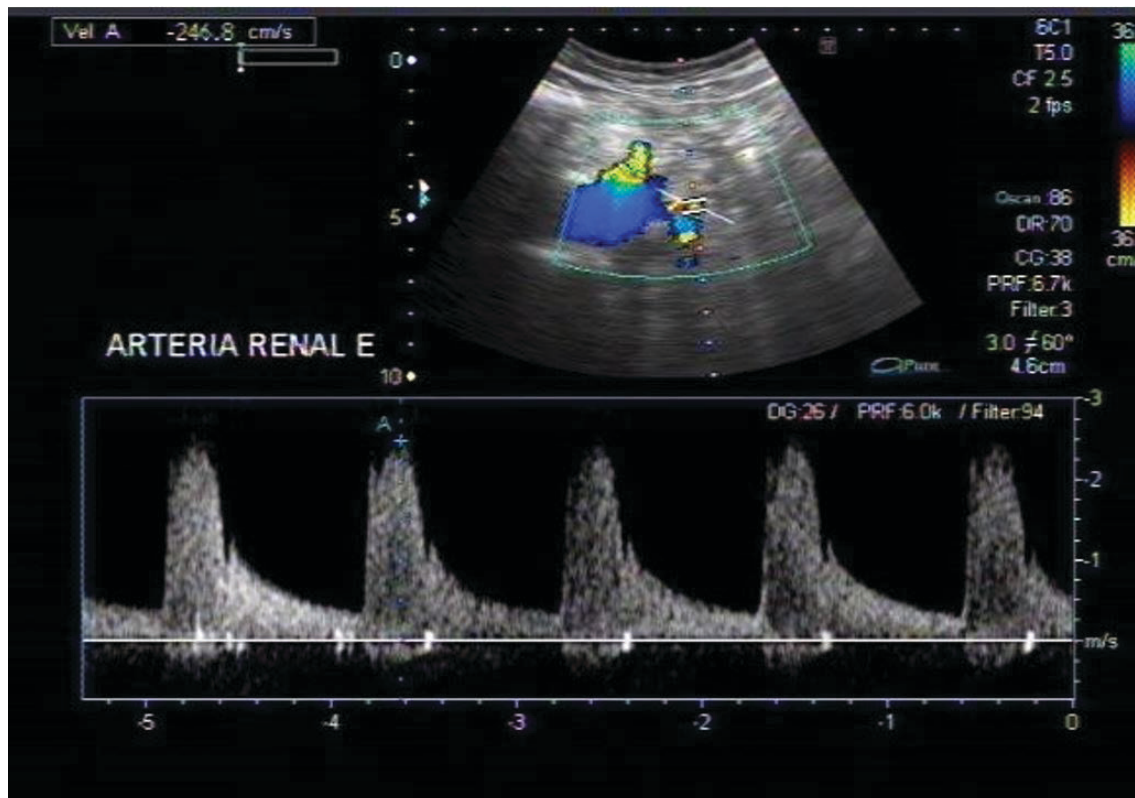
QUESTÃO 97

Sobre a avaliação por imagem de doenças neurodegenerativas, assinale a alternativa correta.

- A) A atrofia do córtex entorrinal, hipocampo e giro para-hipocampal são achados precoces na doença de Alzheimer.
- B) Pacientes com diagnóstico de degeneração corticobasal apresentam, à ressonância magnética, atrofia assimétrica da região temporal anterior, mais proeminente à esquerda.
- C) A paralisia supranuclear progressiva é caracterizada por atrofia e deposição férrica putaminal, podendo haver rima adjacente de alto sinal em T2 / FLAIR.
- D) A variante semântica da demência frontotemporal é caracterizada por atrofia seletiva da região perirrolândica.
- E) Na atrofia de múltiplos sistemas do tipo C, observam-se atrofia do cerebelo, pedúnculos cerebelares médios e ponte.

QUESTÃO 98

Considere que um paciente do sexo masculino, 47 anos de idade, apresenta quadro de hipertensão arterial refratário a tratamento. O exame Doppler de artérias renais evidenciou artéria renal esquerda com velocidade de pico sistólico de 247 cm/s, com o padrão espectral, como apresentado na imagem a seguir.



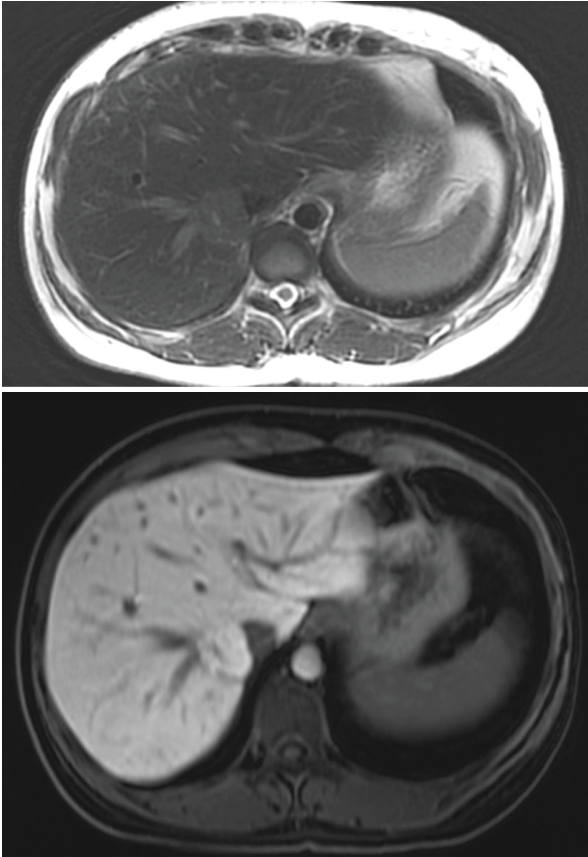
Com base nesses dados, é correto afirmar:

- A) Exame Doppler renal dentro dos limites da normalidade.
- B) Estenose hemodinamicamente significativa (maior que 50%) na artéria renal esquerda.
- C) Estenose leve na artéria renal esquerda, sem repercussão hemodinâmica.
- D) Aumento da velocidade de pico sistólico na artéria renal esquerda, indicando estenose hemodinamicamente significativa na artéria renal contralateral.
- E) Fluxo com padrão tardus parvus na artéria renal esquerda.

QUESTÃO 99

Analise o caso clínico a seguir.

Paciente, sexo feminino, 44 anos de idade, é submetida à ultrassonografia abdominal para investigação de dor inespecífica, tendo como achado nódulo isoecoico no fígado. Na propedêutica de investigação adicional, é realizado exame de ressonância magnética com contraste hepatobiliar. As imagens obtidas nas ponderações T2 e T1 20 minutos após a injeção de contraste (fase hepatobiliar) estão apresentadas a seguir.



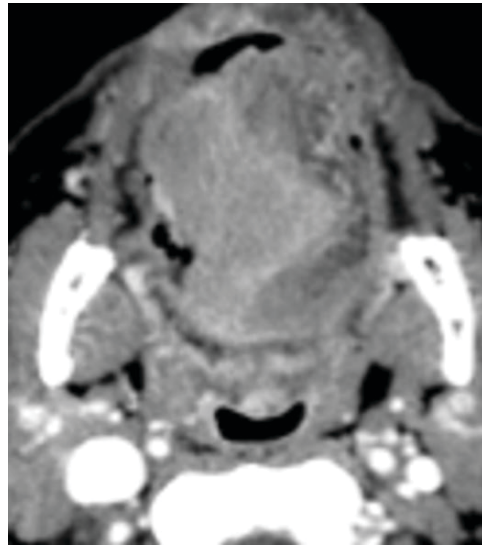
Sobre os achados observados e o diagnóstico diferencial por imagem da lesão focal hepática apresentados, é correto afirmar:

- A) A constituição da lesão, por elementos hepatocelulares, é responsável por seu sinal similar ao do parênquima hepático normal na ponderação em T2 da ressonância magnética.
- B) Calcificações são um achado comum, em mais de 90% dos casos, e são melhor caracterizadas à tomografia computadorizada.
- C) O comportamento de sinal na fase hepatobiliar confirma a hipótese de adenoma hepatocelular.
- D) A cicatriz central é formada por vasos sanguíneos proeminentes e é mais evidente nas lesões menores, de até 4 cm.
- E) Apresentam-se usualmente como lesões múltiplas, têm comportamento benigno e são mais comuns no homem.

QUESTÃO 100

Analise o caso clínico a seguir.

Paciente de 69 anos de idade, sexo masculino, tabagista e etilista, apresenta lesão expansiva dolorosa na cavidade oral há 9 meses, que tem crescido mais rapidamente há 2 meses.



Qual é a hipótese diagnóstica mais provável?

- A) Lesão neoplásica na língua com invasão do septo lingual.
- B) Atrofia por denervação da hemilíngua esquerda.
- C) Lesão neoplásica primária da tonsila palatina com invasão da língua.
- D) Alteração actínica da hemilíngua esquerda.
- E) Lesão neoplásica da orofaringe com invasão da língua oral.

FOLHA DE RESPOSTAS (VERSÃO DO CANDIDATO)

PROVA A

01	<input type="checkbox"/>	<input type="checkbox"/>	<input type="checkbox"/>	<input type="checkbox"/>	<input type="checkbox"/>	35	<input type="checkbox"/>	<input type="checkbox"/>	<input type="checkbox"/>	<input type="checkbox"/>	<input type="checkbox"/>	69	<input type="checkbox"/>	<input type="checkbox"/>	<input type="checkbox"/>	<input type="checkbox"/>	<input type="checkbox"/>
02	<input type="checkbox"/>	<input type="checkbox"/>	<input type="checkbox"/>	<input type="checkbox"/>	<input type="checkbox"/>	36	<input type="checkbox"/>	<input type="checkbox"/>	<input type="checkbox"/>	<input type="checkbox"/>	<input type="checkbox"/>	70	<input type="checkbox"/>	<input type="checkbox"/>	<input type="checkbox"/>	<input type="checkbox"/>	<input type="checkbox"/>
03	<input type="checkbox"/>	<input type="checkbox"/>	<input type="checkbox"/>	<input type="checkbox"/>	<input type="checkbox"/>	37	<input type="checkbox"/>	<input type="checkbox"/>	<input type="checkbox"/>	<input type="checkbox"/>	<input type="checkbox"/>	71	<input type="checkbox"/>	<input type="checkbox"/>	<input type="checkbox"/>	<input type="checkbox"/>	<input type="checkbox"/>
04	<input type="checkbox"/>	<input type="checkbox"/>	<input type="checkbox"/>	<input type="checkbox"/>	<input type="checkbox"/>	38	<input type="checkbox"/>	<input type="checkbox"/>	<input type="checkbox"/>	<input type="checkbox"/>	<input type="checkbox"/>	72	<input type="checkbox"/>	<input type="checkbox"/>	<input type="checkbox"/>	<input type="checkbox"/>	<input type="checkbox"/>
05	<input type="checkbox"/>	<input type="checkbox"/>	<input type="checkbox"/>	<input type="checkbox"/>	<input type="checkbox"/>	39	<input type="checkbox"/>	<input type="checkbox"/>	<input type="checkbox"/>	<input type="checkbox"/>	<input type="checkbox"/>	73	<input type="checkbox"/>	<input type="checkbox"/>	<input type="checkbox"/>	<input type="checkbox"/>	<input type="checkbox"/>
06	<input type="checkbox"/>	<input type="checkbox"/>	<input type="checkbox"/>	<input type="checkbox"/>	<input type="checkbox"/>	40	<input type="checkbox"/>	<input type="checkbox"/>	<input type="checkbox"/>	<input type="checkbox"/>	<input type="checkbox"/>	74	<input type="checkbox"/>	<input type="checkbox"/>	<input type="checkbox"/>	<input type="checkbox"/>	<input type="checkbox"/>
07	<input type="checkbox"/>	<input type="checkbox"/>	<input type="checkbox"/>	<input type="checkbox"/>	<input type="checkbox"/>	41	<input type="checkbox"/>	<input type="checkbox"/>	<input type="checkbox"/>	<input type="checkbox"/>	<input type="checkbox"/>	75	<input type="checkbox"/>	<input type="checkbox"/>	<input type="checkbox"/>	<input type="checkbox"/>	<input type="checkbox"/>
08	<input type="checkbox"/>	<input type="checkbox"/>	<input type="checkbox"/>	<input type="checkbox"/>	<input type="checkbox"/>	42	<input type="checkbox"/>	<input type="checkbox"/>	<input type="checkbox"/>	<input type="checkbox"/>	<input type="checkbox"/>	76	<input type="checkbox"/>	<input type="checkbox"/>	<input type="checkbox"/>	<input type="checkbox"/>	<input type="checkbox"/>
09	<input type="checkbox"/>	<input type="checkbox"/>	<input type="checkbox"/>	<input type="checkbox"/>	<input type="checkbox"/>	43	<input type="checkbox"/>	<input type="checkbox"/>	<input type="checkbox"/>	<input type="checkbox"/>	<input type="checkbox"/>	77	<input type="checkbox"/>	<input type="checkbox"/>	<input type="checkbox"/>	<input type="checkbox"/>	<input type="checkbox"/>
10	<input type="checkbox"/>	<input type="checkbox"/>	<input type="checkbox"/>	<input type="checkbox"/>	<input type="checkbox"/>	44	<input type="checkbox"/>	<input type="checkbox"/>	<input type="checkbox"/>	<input type="checkbox"/>	<input type="checkbox"/>	78	<input type="checkbox"/>	<input type="checkbox"/>	<input type="checkbox"/>	<input type="checkbox"/>	<input type="checkbox"/>
11	<input type="checkbox"/>	<input type="checkbox"/>	<input type="checkbox"/>	<input type="checkbox"/>	<input type="checkbox"/>	45	<input type="checkbox"/>	<input type="checkbox"/>	<input type="checkbox"/>	<input type="checkbox"/>	<input type="checkbox"/>	79	<input type="checkbox"/>	<input type="checkbox"/>	<input type="checkbox"/>	<input type="checkbox"/>	<input type="checkbox"/>
12	<input type="checkbox"/>	<input type="checkbox"/>	<input type="checkbox"/>	<input type="checkbox"/>	<input type="checkbox"/>	46	<input type="checkbox"/>	<input type="checkbox"/>	<input type="checkbox"/>	<input type="checkbox"/>	<input type="checkbox"/>	80	<input type="checkbox"/>	<input type="checkbox"/>	<input type="checkbox"/>	<input type="checkbox"/>	<input type="checkbox"/>
13	<input type="checkbox"/>	<input type="checkbox"/>	<input type="checkbox"/>	<input type="checkbox"/>	<input type="checkbox"/>	47	<input type="checkbox"/>	<input type="checkbox"/>	<input type="checkbox"/>	<input type="checkbox"/>	<input type="checkbox"/>	81	<input type="checkbox"/>	<input type="checkbox"/>	<input type="checkbox"/>	<input type="checkbox"/>	<input type="checkbox"/>
14	<input type="checkbox"/>	<input type="checkbox"/>	<input type="checkbox"/>	<input type="checkbox"/>	<input type="checkbox"/>	48	<input type="checkbox"/>	<input type="checkbox"/>	<input type="checkbox"/>	<input type="checkbox"/>	<input type="checkbox"/>	82	<input type="checkbox"/>	<input type="checkbox"/>	<input type="checkbox"/>	<input type="checkbox"/>	<input type="checkbox"/>
15	<input type="checkbox"/>	<input type="checkbox"/>	<input type="checkbox"/>	<input type="checkbox"/>	<input type="checkbox"/>	49	<input type="checkbox"/>	<input type="checkbox"/>	<input type="checkbox"/>	<input type="checkbox"/>	<input type="checkbox"/>	83	<input type="checkbox"/>	<input type="checkbox"/>	<input type="checkbox"/>	<input type="checkbox"/>	<input type="checkbox"/>
16	<input type="checkbox"/>	<input type="checkbox"/>	<input type="checkbox"/>	<input type="checkbox"/>	<input type="checkbox"/>	50	<input type="checkbox"/>	<input type="checkbox"/>	<input type="checkbox"/>	<input type="checkbox"/>	<input type="checkbox"/>	84	<input type="checkbox"/>	<input type="checkbox"/>	<input type="checkbox"/>	<input type="checkbox"/>	<input type="checkbox"/>
17	<input type="checkbox"/>	<input type="checkbox"/>	<input type="checkbox"/>	<input type="checkbox"/>	<input type="checkbox"/>	51	<input type="checkbox"/>	<input type="checkbox"/>	<input type="checkbox"/>	<input type="checkbox"/>	<input type="checkbox"/>	85	<input type="checkbox"/>	<input type="checkbox"/>	<input type="checkbox"/>	<input type="checkbox"/>	<input type="checkbox"/>
18	<input type="checkbox"/>	<input type="checkbox"/>	<input type="checkbox"/>	<input type="checkbox"/>	<input type="checkbox"/>	52	<input type="checkbox"/>	<input type="checkbox"/>	<input type="checkbox"/>	<input type="checkbox"/>	<input type="checkbox"/>	86	<input type="checkbox"/>	<input type="checkbox"/>	<input type="checkbox"/>	<input type="checkbox"/>	<input type="checkbox"/>
19	<input type="checkbox"/>	<input type="checkbox"/>	<input type="checkbox"/>	<input type="checkbox"/>	<input type="checkbox"/>	53	<input type="checkbox"/>	<input type="checkbox"/>	<input type="checkbox"/>	<input type="checkbox"/>	<input type="checkbox"/>	87	<input type="checkbox"/>	<input type="checkbox"/>	<input type="checkbox"/>	<input type="checkbox"/>	<input type="checkbox"/>
20	<input type="checkbox"/>	<input type="checkbox"/>	<input type="checkbox"/>	<input type="checkbox"/>	<input type="checkbox"/>	54	<input type="checkbox"/>	<input type="checkbox"/>	<input type="checkbox"/>	<input type="checkbox"/>	<input type="checkbox"/>	88	<input type="checkbox"/>	<input type="checkbox"/>	<input type="checkbox"/>	<input type="checkbox"/>	<input type="checkbox"/>
21	<input type="checkbox"/>	<input type="checkbox"/>	<input type="checkbox"/>	<input type="checkbox"/>	<input type="checkbox"/>	55	<input type="checkbox"/>	<input type="checkbox"/>	<input type="checkbox"/>	<input type="checkbox"/>	<input type="checkbox"/>	89	<input type="checkbox"/>	<input type="checkbox"/>	<input type="checkbox"/>	<input type="checkbox"/>	<input type="checkbox"/>
22	<input type="checkbox"/>	<input type="checkbox"/>	<input type="checkbox"/>	<input type="checkbox"/>	<input type="checkbox"/>	56	<input type="checkbox"/>	<input type="checkbox"/>	<input type="checkbox"/>	<input type="checkbox"/>	<input type="checkbox"/>	90	<input type="checkbox"/>	<input type="checkbox"/>	<input type="checkbox"/>	<input type="checkbox"/>	<input type="checkbox"/>
23	<input type="checkbox"/>	<input type="checkbox"/>	<input type="checkbox"/>	<input type="checkbox"/>	<input type="checkbox"/>	57	<input type="checkbox"/>	<input type="checkbox"/>	<input type="checkbox"/>	<input type="checkbox"/>	<input type="checkbox"/>	91	<input type="checkbox"/>	<input type="checkbox"/>	<input type="checkbox"/>	<input type="checkbox"/>	<input type="checkbox"/>
24	<input type="checkbox"/>	<input type="checkbox"/>	<input type="checkbox"/>	<input type="checkbox"/>	<input type="checkbox"/>	58	<input type="checkbox"/>	<input type="checkbox"/>	<input type="checkbox"/>	<input type="checkbox"/>	<input type="checkbox"/>	92	<input type="checkbox"/>	<input type="checkbox"/>	<input type="checkbox"/>	<input type="checkbox"/>	<input type="checkbox"/>
25	<input type="checkbox"/>	<input type="checkbox"/>	<input type="checkbox"/>	<input type="checkbox"/>	<input type="checkbox"/>	59	<input type="checkbox"/>	<input type="checkbox"/>	<input type="checkbox"/>	<input type="checkbox"/>	<input type="checkbox"/>	93	<input type="checkbox"/>	<input type="checkbox"/>	<input type="checkbox"/>	<input type="checkbox"/>	<input type="checkbox"/>
26	<input type="checkbox"/>	<input type="checkbox"/>	<input type="checkbox"/>	<input type="checkbox"/>	<input type="checkbox"/>	60	<input type="checkbox"/>	<input type="checkbox"/>	<input type="checkbox"/>	<input type="checkbox"/>	<input type="checkbox"/>	94	<input type="checkbox"/>	<input type="checkbox"/>	<input type="checkbox"/>	<input type="checkbox"/>	<input type="checkbox"/>
27	<input type="checkbox"/>	<input type="checkbox"/>	<input type="checkbox"/>	<input type="checkbox"/>	<input type="checkbox"/>	61	<input type="checkbox"/>	<input type="checkbox"/>	<input type="checkbox"/>	<input type="checkbox"/>	<input type="checkbox"/>	95	<input type="checkbox"/>	<input type="checkbox"/>	<input type="checkbox"/>	<input type="checkbox"/>	<input type="checkbox"/>
28	<input type="checkbox"/>	<input type="checkbox"/>	<input type="checkbox"/>	<input type="checkbox"/>	<input type="checkbox"/>	62	<input type="checkbox"/>	<input type="checkbox"/>	<input type="checkbox"/>	<input type="checkbox"/>	<input type="checkbox"/>	96	<input type="checkbox"/>	<input type="checkbox"/>	<input type="checkbox"/>	<input type="checkbox"/>	<input type="checkbox"/>
29	<input type="checkbox"/>	<input type="checkbox"/>	<input type="checkbox"/>	<input type="checkbox"/>	<input type="checkbox"/>	63	<input type="checkbox"/>	<input type="checkbox"/>	<input type="checkbox"/>	<input type="checkbox"/>	<input type="checkbox"/>	97	<input type="checkbox"/>	<input type="checkbox"/>	<input type="checkbox"/>	<input type="checkbox"/>	<input type="checkbox"/>
30	<input type="checkbox"/>	<input type="checkbox"/>	<input type="checkbox"/>	<input type="checkbox"/>	<input type="checkbox"/>	64	<input type="checkbox"/>	<input type="checkbox"/>	<input type="checkbox"/>	<input type="checkbox"/>	<input type="checkbox"/>	98	<input type="checkbox"/>	<input type="checkbox"/>	<input type="checkbox"/>	<input type="checkbox"/>	<input type="checkbox"/>
31	<input type="checkbox"/>	<input type="checkbox"/>	<input type="checkbox"/>	<input type="checkbox"/>	<input type="checkbox"/>	65	<input type="checkbox"/>	<input type="checkbox"/>	<input type="checkbox"/>	<input type="checkbox"/>	<input type="checkbox"/>	99	<input type="checkbox"/>	<input type="checkbox"/>	<input type="checkbox"/>	<input type="checkbox"/>	<input type="checkbox"/>
32	<input type="checkbox"/>	<input type="checkbox"/>	<input type="checkbox"/>	<input type="checkbox"/>	<input type="checkbox"/>	66	<input type="checkbox"/>	<input type="checkbox"/>	<input type="checkbox"/>	<input type="checkbox"/>	<input type="checkbox"/>	100	<input type="checkbox"/>	<input type="checkbox"/>	<input type="checkbox"/>	<input type="checkbox"/>	<input type="checkbox"/>
33	<input type="checkbox"/>	<input type="checkbox"/>	<input type="checkbox"/>	<input type="checkbox"/>	<input type="checkbox"/>	67	<input type="checkbox"/>	<input type="checkbox"/>	<input type="checkbox"/>	<input type="checkbox"/>	<input type="checkbox"/>						
34	<input type="checkbox"/>	<input type="checkbox"/>	<input type="checkbox"/>	<input type="checkbox"/>	<input type="checkbox"/>	68	<input type="checkbox"/>	<input type="checkbox"/>	<input type="checkbox"/>	<input type="checkbox"/>	<input type="checkbox"/>						

AO TRANSFERIR ESSAS MARCAÇÕES PARA A FOLHA DE RESPOSTAS, OBSERVE AS INSTRUÇÕES ESPECÍFICAS DADAS NA CAPA DA PROVA.

USE CANETA ESFEROGRÁFICA AZUL OU PRETA.

**ATENÇÃO:
AGUARDE AUTORIZAÇÃO
PARA VIRAR O CADERNO DE PROVA.**